

© СОЛОДКИЙ М.І., ДЖУМА К.А., ЖЕЖЕРА Р.В., ВИЛКОВ О.Ю., 2015

УДК 617.55-007-053.1-053.31

<sup>1</sup>М.І. СОЛОДКИЙ, <sup>2</sup>К.А. ДЖУМА, <sup>1</sup>Р.В. ЖЕЖЕРА, <sup>1</sup>О.Ю. ВИЛКОВ**PRUNE BELLY СИНДРОМ: КЛІНІЧНИЙ ВИПАДОК**<sup>1</sup>M.I. SOLODKIY, <sup>2</sup>K.A. DZHUMA, <sup>1</sup>R.V. ZHEZHERA, <sup>1</sup>O.J. VYLKOV**PRUNE BELLY SYNDROME: A CASE REPORT**<sup>1</sup>Національна дитяча спеціалізована лікарня ОХМАТДИТ, м. Київ<sup>2</sup>Національний медичний університет імені О.О. Богомольця, м. Київ<sup>1</sup>National Specialized Childrens' Hospital, Kiev, Ukraine<sup>2</sup>Bogomolets National Medical University, Kiev, Ukraine**Ключові слова:** Prune belly синдром, мезенхімальна дисплазія, слабкість м'язів передньої черевної стінки, вади розвитку сечостатевої системи, ниркова гіпоплазія, мегауретер, крипторхізм, пренатальна діагностика,**Keywords:** Prune belly syndrome, mesenchymal dysplasia, abdominal muscle deficiency, urogenital defects, renal hypoplasia, megaureter, cryptorchidism, prenatal diagnosis**Резюме.** Проаналізований клінічний випадок ведення новонародженої дитини з Prune belly синдромом важкого ступеня, що є вродженою аномалією, яка частіше зустрічається серед осіб чоловічої статі, і, характеризується тріадою: слабкістю м'язів передньої черевної стінки, аномаліями розвитку сечової системи, крипторхізмом. У статті розглянуто сучасні погляди на етіопатогенез, клінічні прояви Prune belly синдрому, приділена увага проведенню диференційного діагнозу. Окремо розглянуті питання пренатальної діагностики та сучасні методи лікування цього захворювання**Summary.** Prune belly syndrome (PBS) is a rare congenital anomaly almost exclusive to males defined by the triad of abdominal muscle deficiency, severe urinary tract abnormality and cryptorchidism. The syndrome has a broad spectrum of affected anatomy with different levels of severity. We report a newborn boy with PBS. Diagnosis was confirmed by karyotyping, ultrasound investigation and intraoperative findings.**ВСТУП.** Prune Belly Syndrom (PBS) має декілька назв: Eagle-Barret синдром, Osler-Parker синдром, синдром мезенхімальної дисплазії, синдром тріади. Основними діагностичними критеріями є тріада симптомів: дефект м'язів передньої черевної стінки, аномалії сечовивідних шляхів, двобічний крипторхізм. Хлопчики страждають на цей синдром у порівнянні із дівчатками у співвідношенні 20:1. У популяції він зустрічається 1 на 35000 - 50000 живих новонароджених [1, 2, 5, 7]. Клінічно PBS проявляється ураженням передньої черевної стінки, від легкої гіпоплазії до агенезії м'язів, що і обумовлює назву синдрому «Prune Belly», що означає «живіт, зморщений, як чорнослив»; аномалії сечовивідних шляхів: дилатація сечоводу, його стеноз і атрезія зустрічаються в 25% випадків, гіпоплазія передміхурової залози, розширення сечового міхура, ектопія отворів сечоводів зустрічається у 70% пацієнтів, гідро- або мегауретер, міхурово-сечоводний рефлекс, гідронефроз, в деяких випадках приєднується уросепсис; двобічний крипторхізм. Крім того синдром характеризується поєднаними

симптомами ураження бронхолегеневої системи: гіпоплазією легень, пневмотораксом, ателектазами легень, пневмоніями. Ураження серцево-судинної системи зустрічається у 10% хворих: такі вроджені вади серця як дефекти перегородок, тетрада Фалло. Ураження шлунково-кишкового тракту – гастрошизис, неперфорований анус, порушення повороту кишківника зустрічаються рідше. Ураження опорно-рухового апарату відмічається у 20-50% хворих: еквіноварусні ступні, вроджений вивих стегна, вроджена деформація грудної клітки, інші: артрогрипоз, полідактилія, сколіоз, дефекти шкіри [1, 4, 6, 7, 9].

95% випадків синдрому спорадичні. Однак є не менше 10 сімейних випадків, коли описані уражені брати, двоюрідні брати, дискордантні гомозиготні брати-близнюки. Гіпотеза про аутосомно-домінантний тип успадкування з віддаленими мутаціями не завжди може пояснити усі відомі спостереження [7, 9].

Є дві гіпотези походження синдрому:

1. Усі вроджені вади, що виявляються при цьому синдромі, - наслідок одного первинного порушення розвитку мезодерми, особливо її латеральних відділів, з яких формується черевна стінка, уrogenітальний тракт і передміхурова залоза, що відбувається приблизно на 23-у добу розвитку.
2. В основі синдрому лежить недорозвиток м'язевих волокон в дистальній частині уrogenітального

Джума Крістіна Ахмадівна  
kristina.med@mail.ru

синуса з вторинною обструкцією сечовивідних шляхів і розвитком усіх інших симптомів [3, 5, 7].

За ступенем важкості виділяють три категорії хворих:

**Категорія I** (найважча), до якої відносять пацієнтів з олігогідрамніоном, гіпоплазією легень, клишоногістю, обличчям Поттера, вираженим гідронефрозом та гідроуретером, різким збільшенням сечового міхура, атрезією сечовивідного каналу.

**Категорія II** (середній тип важкості), пацієнти з гідронефрозом, гідроуретером, менш вираженим збільшенням сечового міхура, меншими диспластичними змінами в нирках, обличчя Поттера не спостерігається, безпосередньої загрози для життя немає, хоча іноді приєднується уросепсис.

**Категорія III** (найлегша), для якої зовнішні ознаки менш виражені, функція нирок не порушена, розумовий розвиток хворих нормальний [1, 5, 6, 8].

**КЛІНІЧНИЙ ВИПАДОК.** Новонароджений хлопчик поступив у клініку з пренатального центру на перший день життя з везікоамніотичним шун-

том, слабкістю передньої черевної стінки, двостороннім крипторхізмом і легким ступенем дихальної недостатності. На 19 тижні гестації на УЗД було встановлено мегауретер і мегацист. На 21 тижні гестації було проведено везікоамніотичне шунтування під УЗД контролем. Дитина народилась на 35 тижні вагітності від 37-річної матері з вагою 2660г природнім шляхом з тазовим передлежанням плоду. Було встановлено виражений ступінь олігогідрамніону. За шкалою Апгар на 1 та 5 хвилині дитина була оцінена в 7 балів. Концентрація креатиніну плазми становила 70 мкмоль/л, концентрація сечовини – 3,6 ммоль/л, концентрація натрію – 136 ммоль/л і калію – 5,3 ммоль/л. Діурез по везікоамніотичному шунту становив 1,7 мл/кг/год. УЗД після народження підтвердило двосторонній уретерогідронефроз і гіпоплазію нирок (рис. 1), а наростання показників креатиніну, сечовини, калію і знижене виділення сечі природнім шляхом стало показанням до оперативного втручання – накладання Т-подібних уретерокутанеостом з обох сторін.

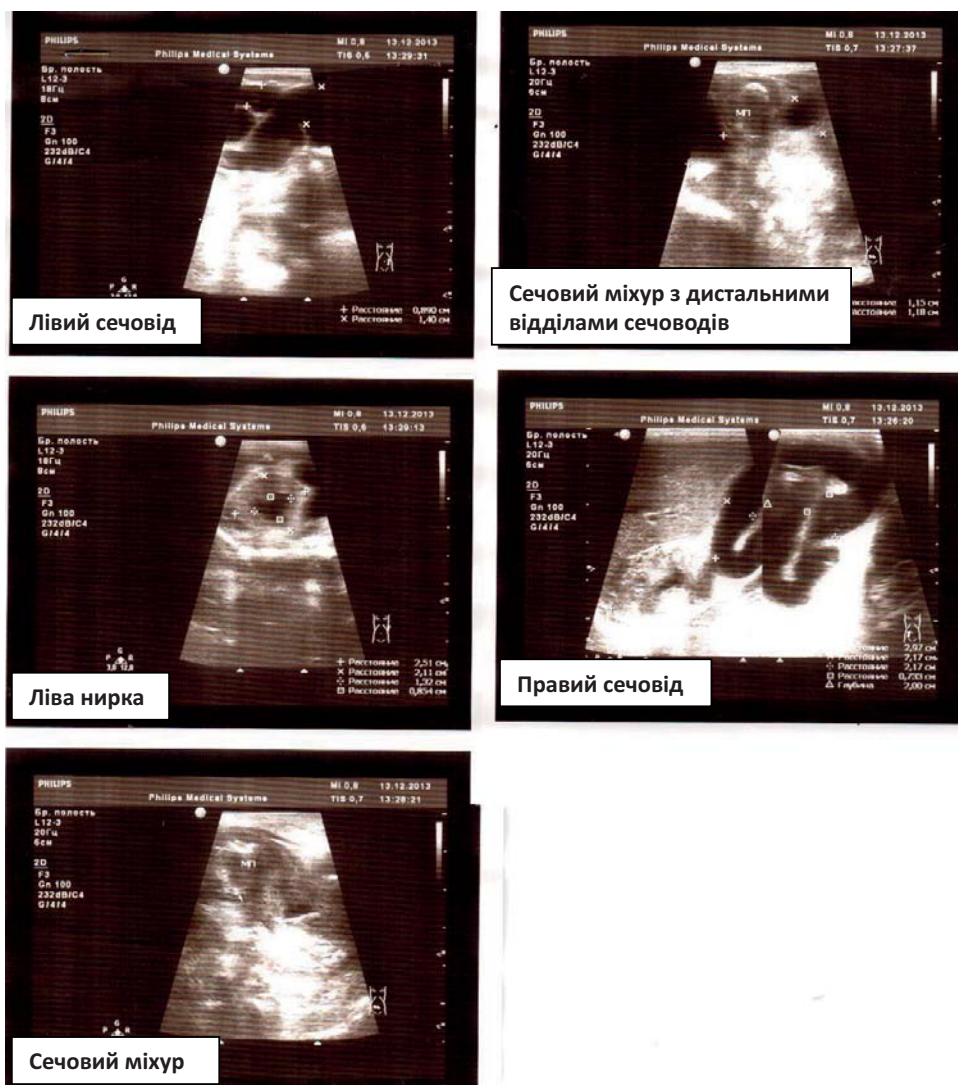


Рис. 1. Ультразвукове дослідження на другий день життя дитини.

Інтраопераційно був підтверджений двосторонній уретерогідронефроз, гіоплазія нирок, гіоплазія стінок сечоводів (рис. 2).

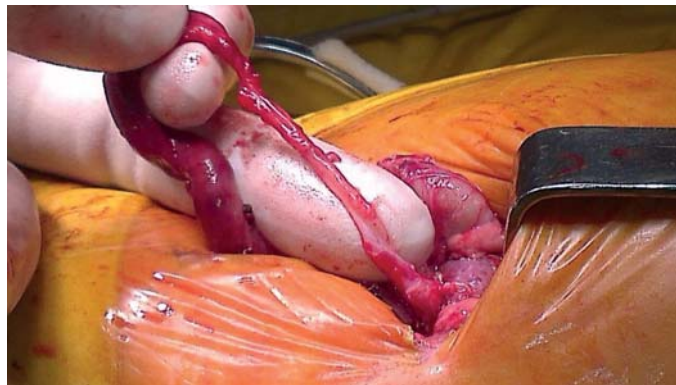

Рис. 2. Сечовід інтраопераційно.

Гістологічне дослідження тканин частини сечоводів показало аплазію їх м'язового шару. На УЗД через тиждень після операції права нирка 28x14 мм, ліва нирка 25x13 мм, паренхіма підвищеної ехогенності, без кортико-медулярної диференціації «білі нирки». Правий сечовід – 12

мм, лівий – 14 мм в дистальних відділах, сечоводи в нижній третині звивисті. В просвіті мисок знаходяться дренажі. Об'єм сечового міхура – 20 мл. Динаміка сироваткової концентрації креатиніну, сечовини, натрію і калію відображена на рис. 3 і 4.

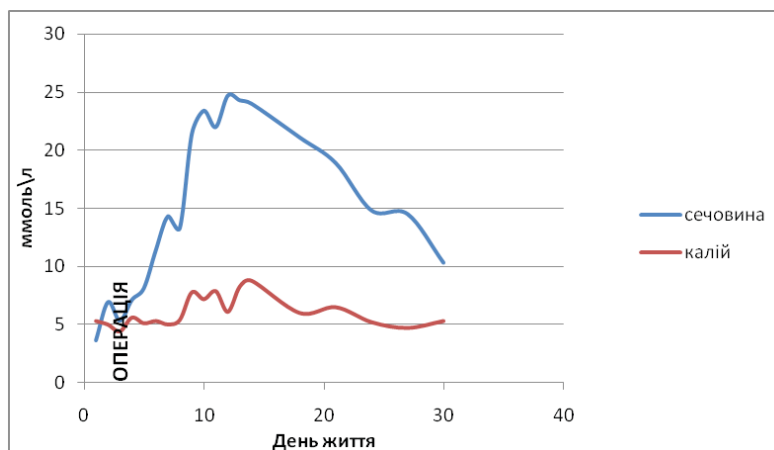


Рис. 3. Динаміка сироваткової концентрації сечовини та калію (ммоль\л).

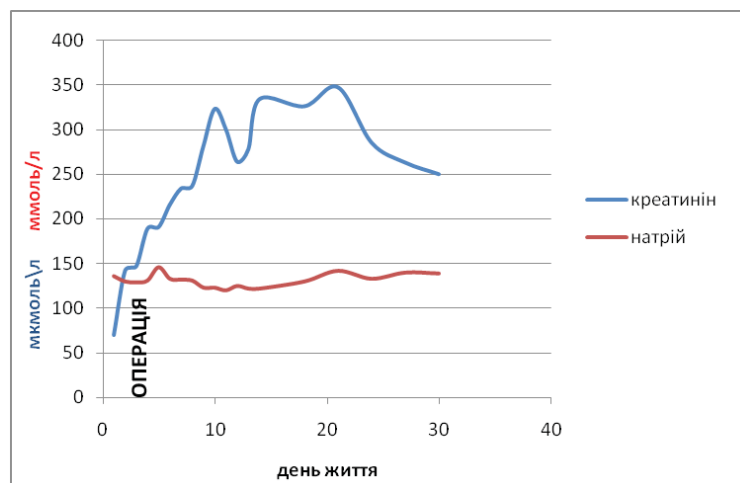


Рис. 4. Динаміка сироваткової концентрації креатиніну (мкмоль\л) і натрію (ммоль\л).

Післяопераційний діурез з правої і лівої уретерокутанеостоми продемонстровано на рис. 5.

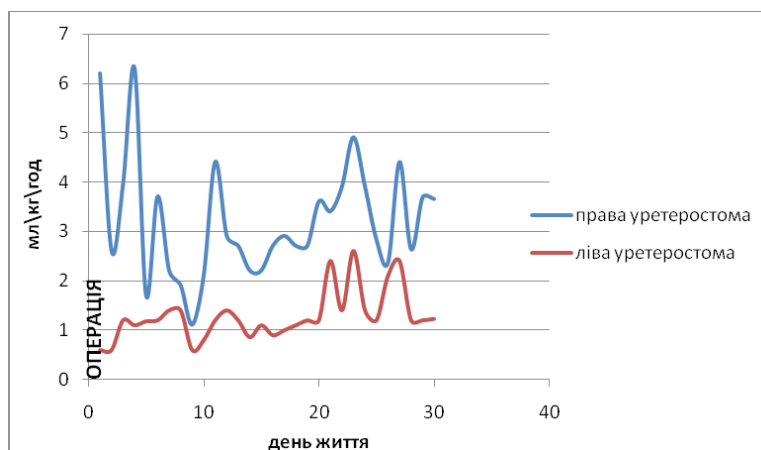


Рис. 5. Динаміка діурезу з правої та лівої уретерокутанеостом після операції.

У післяопераційному періоді дитина отримувала інфузійну, детоксикаційну, антибактеріальну і симптоматичну терапію. Дитина залишалася на штучній вентиляції легень в режимі SIMV до 2-х місячного віку у зв'язку з бронхолегеневою дисплазією, після чого успішно дезінтубована і переведена з реанімаційного відділення у відділення патології новонароджених з діагнозом: Prune belly синдром. Двосторонній гідроуретеронефроз. Гіпоплазія нирок. Гіпоплазія сечоводів. Дисплазія м'язів передньої черевної стінки. Двосторонній крипторхізм. Бронхолегенева дисплазія. Бронхомаліяція. Вивих кульшових суглобів. ХНН I ст. Важкість стану дитини обумовлена гіпоплазією нирок, що в свою чергу обумовлює ниркову недостатність. Подальша тактика залежатиме від можливості компенсувати ниркову недостатність за рахунок перитонеального або гемодіалізу, а також можливості трансплантації нирок.

**ОБГОВОРЕННЯ.** Питання ведення дітей з Prune belly синдромом залишається вкрай складним, адже залежить від пренатальної діагностики із застосуванням сучасних технологій фетальної хірургії та розробленої ефективної програми постнатального лікування таких пацієнтів, за умови ефективної взаємодії акушер-гінекологів, генетиків, дитячих урологів, фетальних хірургів.

Показання до проведення везікоамніотичного шунтування були описані Jonson et al., які розробили програму обстеження матері та плоду, завдяки чому згідно об'єктивних критеріїв є можливість визначити плоди з хорошим та поганим прогнозом. За думкою авторів, внутрішньоутробна декомпресія буде найбільш ефективною та буде збільшувати виживаність плодів у випадках повної інфравезикальної обструкції (клапани задньої уретри, атрезія уретри та ін.), вираженим олігогідрамніомом або зменшеним об'ємом амніотичної рідини, з нормальним вмістом електролітів і білку у сечі плоду, а також у разі відсутності інших поєднаних та хромосомних аномалій, котрі можуть вплинути на кінцевий результат. Таким чином, основними критеріями

ми до проведення везікоамніотичного шунтування слід вважати тяжку ступінь олігогідрамніому і збережену функцію нирок плоду. Однак, у клінічній практиці складно пренатально віддиференціювати плоди з PBS та з первинним міхурові-сечовідним рефлексом або клапаном задньої уретри, особливо враховуючи, що PBS може бути без обструктивних змін на рівні уретри. В таких випадках проведення везікоамніотичного шунтування не є виправданим, як це і доповідають Walsh et al. про 26 випадків, коли шунтування не мало доведеного позитивного ефекту на функцію нирок постнатально [7].

Тактика ведення дітей в неонатальному періоді залежить від категорії, до якої відноситься пацієнт. У I категорії пацієнтів рівень креатиніну може бути нормальним після народження, і поступово наростатиме, як це і було у нашого пацієнта. Якщо ці діти не помирають в ранньому періоді від легеневої гіпоплазії, то в подальшому їх фатальний кінець обумовлений нирковою недостатністю. Всі дренажні операції, такі як везікостоми, уретеростоми, нефростоми, лише полегшують відтік розведеної сечі. Діти, що відносяться до II категорії мають уретерогідронефроз і, як правило, збережену функцію хоча би однієї нирки, що покращує прогноз для життя. Таких дітей потрібно госпіталізувати до спеціалізованих закладів, для вирішення питання проведення реконструктивних урологічних операцій. Діти III категорії з хірургічних втручань потребують низведення яєчок у мошонку, уропатії можуть лікуватись консервативно. Всі діти потребують ретельної профілактики інфекції сечовивідних шляхом антибактеріальної терапії, а також деякі автори рекомендують висічення крайньої плоті [3, 4]. Не дивлячись на всі зусилля, близько у 30% хворих розвивається хронічна ниркова недостатність. Для таких пацієнтів рекомендується трансплантація нирок як єдиний шлях забезпечення нормального розвитку дитини.

**ВИСНОВКИ.** Таким чином, описаний клінічний випадок є прикладом класичного Prune Belly синдрому тяжкого ступеню. Діагноз PBS має вста-

новлюватись пренатально, подальша тактика ведення вагітності має визначатись на основі ступеня порушення функції нирок та наявності поєднаної патології. Новонароджені діти з PBS мають госпіталізуватись у спеціалізовані установи і проходити лікування у дитячих урологів, що займаються веденням вроджених вад розвитку уrogenітального тракту. Не менш важливим є аспект генетичного консультування батьків, щодо прогнозів та виживаності дітей з Prune Belly синдромом та показань для переривання вагітності. Вагітні жінки мають проходити регулярне антенатальне обстеження, у разі виявлення вад розвитку сечостатевої системи плоду, жінку мають консультувати генетики, фетальні хірурги, дитячі урологи.

#### ЛІТЕРАТУРА:

1. *Adenoyokunna A.A.* Prune belly syndrome in two siblings and a first cousin / A.A. Adenoyokunna, J.B. Familusi // *Am J Dis Child.* – 2001. - №2. – P.16:23.
2. *Burbige K.A.* Prune belly syndrome -35 yrs of experience / K.A. Burbige, J.Amodio, W.E.Berdon, T.W.Hensle // *J Urol.*- 1987. - №137. – P.86-90.
3. *Deklerk D.P.* Prostatic maldevelopment in the Prune Belly Syndrome, a defect in prostatic stromal epithelial interaction / D.P.Deklerk, W.W. Scott // *J. Urol.* – 1998. - №120. –P.341-4.
4. *John R.A.* Campbell's urology vol III, 8thEdn / R.A.John // Saunders, 2002. – P.2117- 24.
5. *Felix Y.I.P.* Pediatric Urology 3rd ed / Felix Y.I.P., Richard M. // Butterworth Heinemann, 1997:618-20.
6. *Peterson D.S.* Twins with congenital deficiency of abdominal musculature / D.S. Peterson, L.Fish, A.S. Cass // *J Urol.* – 1992. - №107. –P.670-3.
7. *Rabinowitz R.* Prune belly syndrome in the female subject / R.Rabinowitz, J.F. Schillinger // *J. Urol.* – 1997. – P.118. – P.454-6.
8. *Saddler T.W.* Langman's Medical Embryology. In: Muscular system. 11th ed. / T.W.Saddler // Philadelphia Lippincott Williams & Wilkins. – 2009. – P.152.
9. *Schultz J.R.* Timing of elective hypospadias repair in children / J.R.Schultz, W.M.Klykylo, J.Wacksman // *Journal of College of Medical Sciences.* – 2011. – №7. (3). – P.36-8.

Надійшла до редакції 12.11.2014

Прийнята до друку 25.11.2014