

ЛІТЕРАТУРА:

1. Національний реєстр хворих на хронічну хворобу нирок : 2009 рік / уклад. Н. О. Сайдакова, Г. С. Владзієвська, Н. І. Козлюк, Є. С. Самусева ; Національна академія медичних наук України, Міністерство охорони здоров'я України, Державна установа „Інститут нефрології АМН України” ; гол. ред. М. О. Колесник. – К., 2009. – 89 с.
2. Національний реєстр хворих на хронічну хворобу нирок : 2012 рік / уклад. Н. І. Козлюк, С. С. Ніколаєнко, М. В. Кулизький ; Державна установа „Інститут нефрології НАМН України” ; гол. ред. М. О. Колесник. – К., 2013. – 158 с.
3. Распространённость хронической болезни почек по данным регистра центра болезней почек и диализа городской клинической больницы №40 Екатеринбурга / А. В. Назаров и др. // Нефрология. – 2012. – №2 (38). – С. 88-92.
4. Состояние заместительной терапии больных с хронической почечной недостаточностью в Российской Федерации в 1998-2007 гг.: (Аналитический отчет по данным Российского регистра заместительной почечной терапии) / Б. Т. Бикват, Н. А. Томилина // Нефрология и диализ. – 2009. – Т. 11 № (3). – С. 144-233.

Надійшла до редакції 29.07.2013

Прийнята до друку 01.08.2013

© Кондаков І.І., Топчій І.І., Кірієнко О.М., 2013

УДК 615.361.013.85.014.41:616.61-002-092.9

І.І. КОНДАКОВ¹, І.І. ТОПЧІЙ², О.М. КІРІЄНКО²

ВПЛИВ ГЛІЦЕРОЛУ НА ФУНКЦІОНАЛЬНО-МОРФОЛОГІЧНІ ПОКАЗНИКИ НИРОК ПРИ МОДЕЛЮВАННІ ГОСТРОЇ ТА ХРОНІЧНОЇ НИРКОВОЇ НЕДОСТАТНОСТІ У ЩУРІВ

I.I. KONDAKOV, I.I. TOPCHII, O.M. KIRIENKO

INFLUENCE OF GLICEROL ON FUNCTIONAL-MORPHOLOGICAL INDICATORS OF KIDNEYS AT MODELLING RENAL INSUFFICIENCY IN RATS

ДУ «Інститут проблем кріобіології і кріомедицини НАН України»¹

ДУ «Інститут терапії ім. Л.Т.Малой НАМН України»²

SI «Institute for Problems of Cryobiology and Cryomedicine NAS of Ukraine» 1

SI «Institute of therapy behalf of L. T. Malaya NAMS of Ukraine» 2

Ключевые слова: модель острого повреждение почек, глицерол, хроническая болезнь почек, показатели функции почек, морфометрические характеристики почек крыс.

Keywords: model of acute kidney insufficiency, indexes of the functional state of kidneys, morphometric description, glycerol.

Резюме. Известно, что после острого повреждения почек имеется риск развития хронической болезни почек и высокой смертности от ее осложнений.

Материал и методы. Исследование проведено на 40 беспородных крысах при моделировании острого повреждения почек, вызванного токсическими дозами глицерола. Для гистохимического исследования препарат почек заливали в парафин, срезы тканей окрашивали гематоксилин-эозином; ультратонкие препараты анализировали в электронном микроскопе ПЕМ-125К.

Результаты и обсуждение. Введение глицерола приводит к дистрофическим и некротическим изменениям в канальцевом аппарате почек и увеличению метрических параметров клубочков. На стадии хронической почечной недостаточности наблюдается уменьшение размеров клубочков, их очаговая гибель и нефросклероз.

Выводы. При моделировании почечной патологии путем введения 50% глицерола нарушение функции почек носит стадийный характер с вероятным развитием хронической болезни почек через 8 недель.

Summary. It is known, that after acute damage of kidney there is a risk of development of chronic kidney disease and death rate from its complications.

Material and methods. Research are spent on 40 not purebred rats at modelling of acute damage of the kidneys caused by toxic doses of glycerol. To evaluate histopathological changes, we used cuts of fabrics painted gematoksilin-eozinom. Ultrathin preparations analyzed in electronic microscope PEM-125K.

Results. Administration of glycerol leads to to uremia with dystrophic changes in tubular device and glomerular hypertrophy. At a stage of chronic renal insufficiency reduction of the glomerular sizes, tubulointerstitial fibrosis and glomerulosclerosis is observed.

Conclusion. At modelling of a nephritic pathology by introduction of 50 % glycerol infringement of function of kidneys has phasic character with probable development of chronic kidney disease in 8 weeks.

Топчій Іван Іванович
itopchiy@yandex.ua

ВСТУП. Гостре пошкодження нирок (ГПН) призводить до смерті близько 2 мільйонів людей за рік у всьому світу [6]. Відомо, що залежно від стану організму відповідь на ГПН може бути різною – відновлення функції, зниження функціонального резерву або прогресуючі дистрофічні зміни та розвиток хронічної ниркової недостатності [7]. Недавні дослідження підтвердили, що у пацієнтів, які лишилися живими після ГПН, високий ризик розвитку хронічної хвороби нирок (ХХН) та підвищеної смертності від її ускладнень, тому необхідні науково обґрунтовані настанови по профілактиці гострого пошкодження нирок та його профілактиці [2, 3]. Разом з цим, ще не зовсім зрозуміло, настільки клінічний синдром зниження швидкості клубочкової фільтрації (ШКФ) та рівень креатиніну у плазмі при гострій та хронічній хворобі нирок відповідає морфологічним змінам у нирках. У зв'язку з цим, метою досліджень було вивчення морфологічних змін у нирках щурів на різних стадіях формування гострої та хронічної ниркової недостатності.

МАТЕРІАЛИ І МЕТОДИ. Матеріалом дослідження служили 40 білих безпородних щурів, вагою 200-300 гр., віком 4 місяці. Тварини були розподілені на 3 групи: 1 – група контролю, 2 – група тварин з моделлю ГПН і 3 – група тварин з моделлю хронічної ниркової недостатності (ХНН). Для моделювання ГПН щурів 2-ої групи витримували 24 години без їжі, після чого внутрішньом'язово вводили 50% водний розчин гліцеролу у дозі 10 мл на кг маси тіла [4]. Всі тварини 2-ої групи, які не були виведені з експерименту до 8-го тижня після введення гліцеролу, входили до 3-ої групи, тобто у них формувалася ХНН. Тварин всіх груп поміщали в обмінні клітини і збирали сечу в умовах спонтанного діурезу протягом доби, в пробах сечі і крові визначали рівень креатиніну. Розраховували ШКФ і канальцеву реабсорбцію [1]. Для гістохімічного дослідження препарат нирок щурів заливали в парафін, гістологічні зрізи тканин забарвлювали гематоксилін-еозином [5]. Для електронно-мікроскопічного дослідження зразки нирок були фіксовані 2,5% глутаральдегідом й 1% осмієвим фіксатором. Всі зразки препаратів за загальноприйнятою методикою. Напівтонкі зрізи (0,5 мкм) забарвлювали метиленовим синім і основним фуксином, переглядали на мікроскопі ЛЮМАМ МП-4, укомплектованому цифровою відеокамерою Panasonic WV-CP 470. Ультратонкі зрізи аналізували в електронному мікроскопі ПЕМ-125К при прискорювальній напрузі 75 кВ за допомогою системи аналізу зображень СА3-01А (АТ «SELMI», м. Суми), що включають СС камеру DX-2 і пакет програм фірми «KAPPA», Німеччина.

Після введення гліцеролу тварин контрольної і експериментальної груп піддавали ев-

таназії відповідно до Директиви 86/609 ЄЕС і угодою Ради Європи ETs 123, всі експерименти проводилися відповідно до «Загальних етичних принципів експериментів над тваринами (1994)», схваленими Першим національним конгресом з біоетики (20 вересня 2001 р. Київ, Україна) і згідно з «Правилами використання лабораторних експериментальних тварин» (1984, додаток 4).

Статистична обробка отриманих результатів проводилася за допомогою стандартної програми Statgraph 2.1. Рівень достовірності складав 0,05 та 0,01.

РЕЗУЛЬТАТИ ТА ЇХ ОБГОВОРЕННЯ. При гістологічному дослідженні в нормі у корковій речовині визначаються клубочки що мають площу близько 16000 мкм², судинні петлі мають площу 10000 мкм². Розміри капсули Шумлянського близько 5800 мкм² (рис. 5). Усередині клубочка визначаються подоцити, ендотеліальні клітини капілярів і мезангіоцити. Середня кількість ядер усіх клітин клубочка складає близько 85 (рис. 1а).

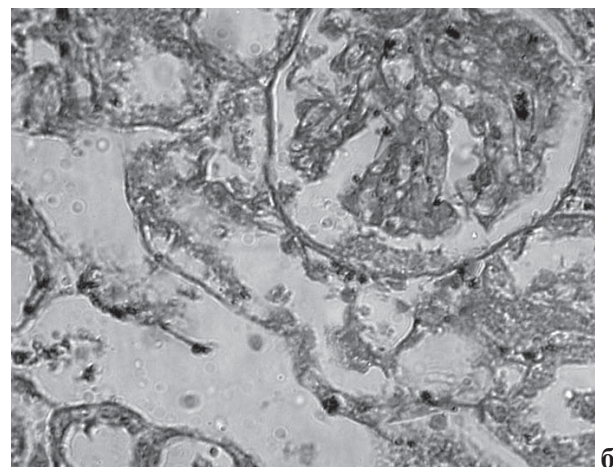
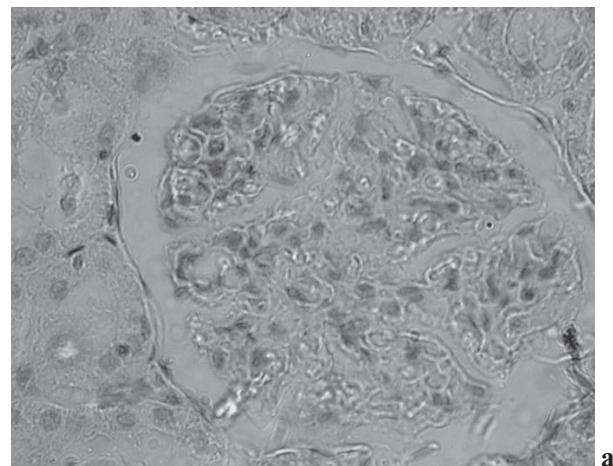


Рис. 1. Ниркові клубочки і каналці: а – норма, б – перша доба після введення гліцеролу. Фарбування гематоксиліном-еозином. Х400.

Клітини епітелію проксимальних і дистальних звитих каналців широкі в основі, де вони

прилягають до базальної мембрани. Кордони між клітинами визначаються невиразно. У проксимальних каналцях висота епітелію складає 6 мкм з діаметром просвіту 2-3 мкм, в дистальних каналцях висота епітелію значно нижче – 2 мкм, а просвіт каналця більше і складає в середньому 12 мкм. Морфологічна картина нирки щура без особливостей.

Визначення функцій нирок через 1 добу моделювання гліцеролового ГПН показали, що у щурів сформувалося гостре порушення видільної функції нирок, яке характеризувалося

анурією і високими показниками креатиніну крові ($286,0 \pm 20,0$ мкмоль/л), що в 7 разів перевищувало нормальні показники. Отримані дані свідчать про стан «шокової» нирки у експериментальних тварин. На тлі прямої токсичної дії гліцерола і порушення кровообігу в нирці виживаність склала 50% в першу добу. При моделюванні гострої ниркової недостатності за допомогою введення 50% гліцерола через 1 добу площа клубочків складала приблизно 9000 мкм², площа судинних петель різко знижена, до 4900 мкм² (табл. 1).

Таблиця 1

Вплив введення гліцеролу на показники функціонального стану нирок при гліцероловій моделі ГПН у щурів

Показник	Контроль (n = 5)	ГПН 1 доба (n = 35)	ГПН 1-й тиждень (n = 17)	ГПН 2 тижні (n = 10)
Виживаність %	100	50*	50	100*
Добовий діурез мл	30,12±0,3	-	11,04±0,1*	5,7±1,1***
Швидкість клубочкової фільтрації, мл/хв	0,63±0,05	-	0,33±0,03*	0,38±0,02*
Креатинін крові, мкмоль/л	38,75±4,3	286,0±20,0***	59,83±6,1***	62,5±0,5*
Креатинін сечі, ммоль/л	1,27±0,01	-	7,83±6,1*	9,8±0,9*

Примітки: * - вірогідно в порівнянні з групою контролю ($p < 0,05$); ** - вірогідно в порівнянні з попереднім терміном спостереження ($p < 0,05$)

Капсула розтягнута, що вірогідно в порівнянні з контролем (рис.5). Середня кількість ядер всіх клітин в мезангіумі клубочка складає близько 60.

У деяких клітинах епітелію каналців спостерігалася гідропічна дистрофія. Кордони між окремими клітинами відсутні. Ядра в них не виявляються (некробіотичні процеси). Просвіти в дистальних і проксимальних каналцях розширені до 20 мкм (злуцений епітелій). Дана морфологічна картина в корковій і мозковій речовині відповідає шоковому стану нирки (рис. 1 б).

При цьому збиральні трубочки мозкової речовини, заповнені колоїдоподібним вмістом і мають різні розміри і конфігурацію (рис. 2).

Через тиждень після введення гліцерола стан гострого порушення видільної функції нирок зберігався. Виживаність експериментальних тварин так само залишалася високою 50%.

Про це свідчили олігоурія, значне, майже двократне, зниження ШКФ, гіперкреатининемія (концентрація креатиніну перевищувала показник інтактних тварин в середньому в 1,6 разу, $p < 0,05$), показник концентрації креатиніну в сечі складав $7,83 \pm 6,1$ ммоль/л, що в 6 разів перевищувало норму .

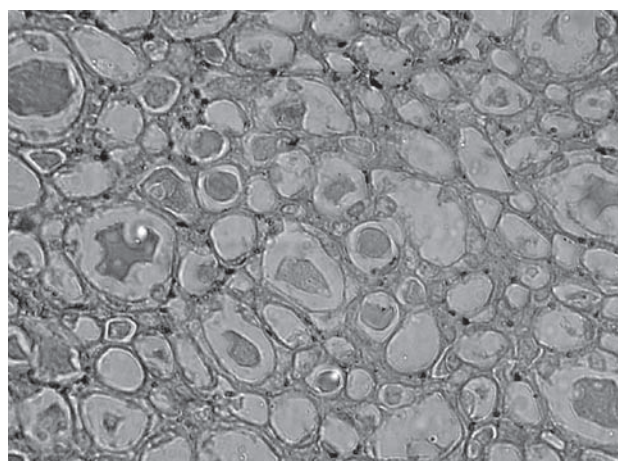


Рис. 2. «Щитовидна нирка» перша доба після введення гліцерола. Просвіт збиральних трубочок заповнений колоїдом. Просвіт трубочок різко збільшений. Забарвлення гематоксиліном- еозинном. Х400.

Метричні параметри клубочків через 1 тиждень після введення гліцеролу вірогідно знижувалися в порівнянні з групою контролю.

Весь епітелій каналців знаходиться в стані білкової дистрофії (гіаліново-крапельної і балонної) (рис. 3).

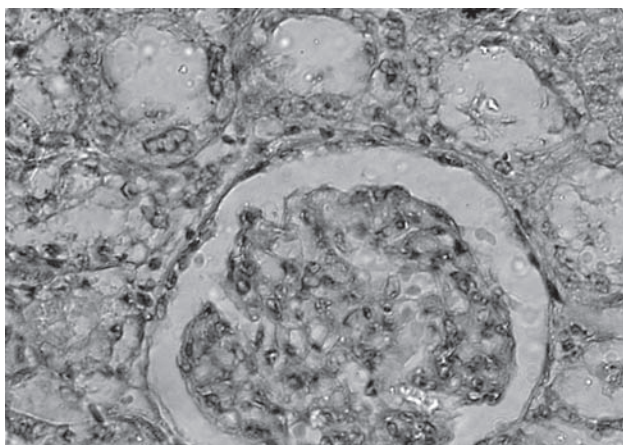


Рис. 3. Гіаліново-крапельна і гідропічна дистрофія епітелію проксимальних і дистальних каналців через тиждень після введення глицерола. Просвіт каналців збільшений. Забарвлення гематоксиліном-еозином. Х400.

Просвіт каналців різко і достовірно розширений в порівнянні з групою контролю і містить злушений епітелій. Кордони між епітеліальними клітинами не визначаються. Деякі ядра епітеліальних клітин містять по 3-4 ядерця, що відсутні в нормі. Метрично ці ядра відповідають ядрам, виявленим за допомогою забарвлення на s-фазу.

Через 2 тижні після введення глицерола стан гострого порушення видільної функції нирок залишався стабільним. Про це свідчили олігоурія, значне, майже двократне, зниження ШКФ, гіперкреатиніємія (концентрація креатиніну перевищувала показник інтактних тварин в середньому в 1,6 разу, $p < 0,05$), показники концентрації креатиніну в сечі склали $9,8 \pm 0,9$ ммоль/л,

що 7-кратно перевищувало норму. Через 2 тижні експерименту, що відповідає олігоурічній стадії ГПН, метричні параметри клубочків були вірогідно вище, чим у терміні 1 тиждень. Клітини епітелію проксимальних і дистальних каналців знаходяться в стані гіаліново-крапельної дистрофії (рис.4). Місцями каналці заповнені злушеним епітелієм. Ядра епітелію каналців гіперхромні, мають по 2-3 ядерця.

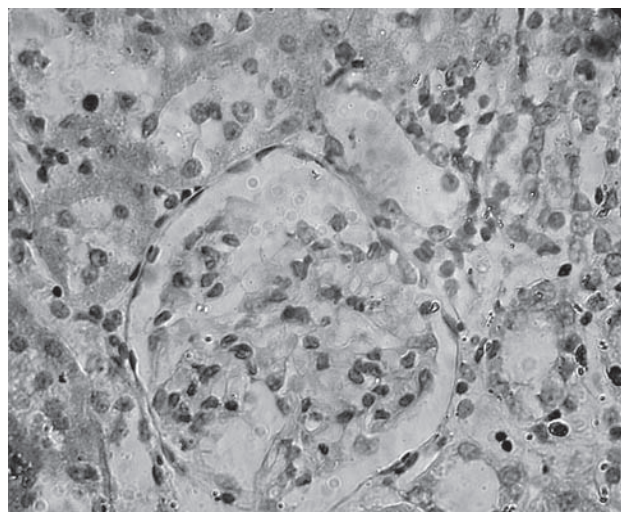


Рис. 4. Нирковий клубочок і проксимальні і дистальні звиті каналці через 2 тижні моделювання ГПН. Забарвлення гематоксиліном-еозином. Х400.

Через 6 тижнів після введення глицерола, спостерігалось поліпшення таких показників як ШКФ ($0,42 \pm 0,04$ мл/хв), так само достовірно знижувався креатинін крові і сечі. Не дивлячись на явний прогрес в поліпшенні цих показників, добовий діурез залишався українським $5,2 \pm 0,6$ мл/доб. (табл. 2).

Таблиця 2

Вплив введення глицеролу на показники функціонального стану нирок при глицероловій моделі ХНН у щурів

Показник	Контроль (n = 5)	ГНН 6-й тиждень (n = 10)	ХНН 8-й тиждень (n = 5)	ХНН 32-й тиждень (n = 5)
Вживаність %	100	100	100	100
Добовий діурез, мл	$30,12 \pm 0,3$	$5,2 \pm 0,6^*$	$6,33 \pm 0,6^*$	$8,7 \pm 1,1^{***}$
Швидкість клубочкової фільтрації, мл/хв.	$0,63 \pm 0,05$	$0,42 \pm 0,04^*$	$0,46 \pm 0,04^*$	$0,55 \pm 0,01^*$
Креатинін крові, мкмоль/л	$38,75 \pm 4,3$	$52 \pm 0,6^*$	$59,83 \pm 6,1^*$	$44,0 \pm 4,2^*$
Креатинін сечі, ммоль/л	$1,27 \pm 0,01$	$7,6 \pm 0,6^*$	$6,00 \pm 0,65^*$	$5,4 \pm 0,48^*$

Примітки: * - вірогідно в порівнянні з групою контролю ($p < 0,05$);

** - вірогідно в порівнянні з попереднім терміном спостереження ($p < 0,05$)

Через 6 тижнів моделювання ГПН розміри клубочка залишаються без достовірних змін в порівнянні з терміном 2 тижні, площа капілярів достовірно зменшена, розміри капсули Боумена - Шумлянського без змін.

Проксимальні і дистальні звиті каналці без дистрофічних змін, площа просвіту каналців достовірно нижче, ніж на попередньому терміні (рис. 6). Висота епітелію проксимальних каналців наближається до показників в групі контролю.

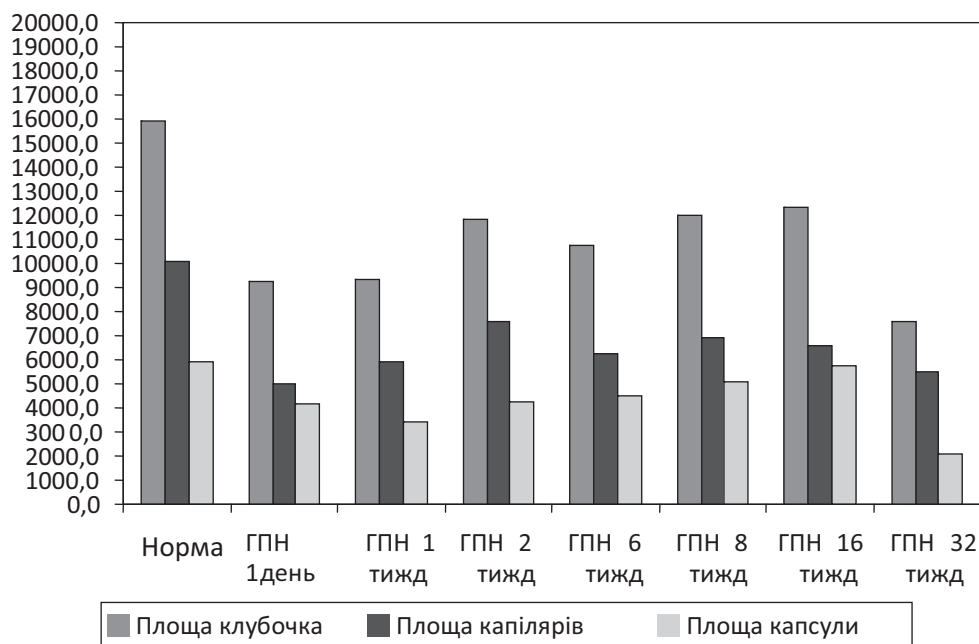


Рис. 5. Основні морфометричні показники гломерулярного апарату на всіх термінах моделювання ниркової недостатності у експериментальних тварин.

Ядра епітеліальних клітин гіпохромні, ядерця в них не виявляються (рис. 6).

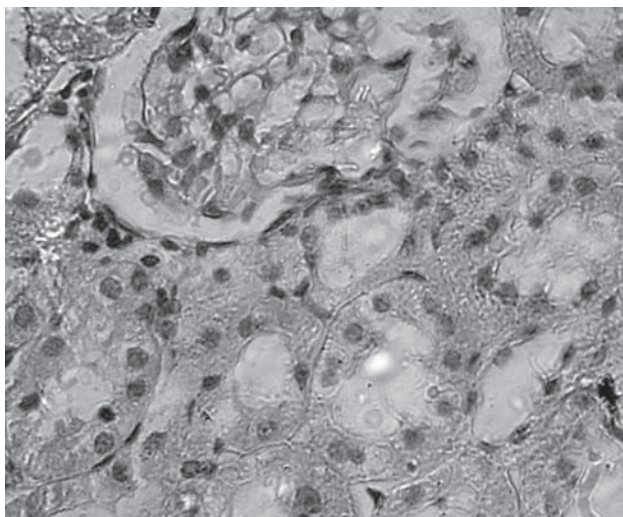


Рис. 6. Нирковий клубочок і проксимальні і дистальні звиті каналці через 6 тижнів моделювання ГПН. Забарвлення гематоксилином- еозином. X400.

Через 8 тижнів після введення 50% розчину глицерола, за даними літератури, може формуватися ХНН [8]. За нашими даними спостерігається недостовірне поліпшення всіх показників, які характеризують функціональний стан нирок експериментальних тварин. Збільшився добовий діурез, ШКФ, знизився рівень креатиніну в сечі. Проте, у порівнянні з попереднім терміном спостереження виросла концентрація креатиніну в крові. Розміри клубочків на цьому терміні практично не відрізняються від терміну 6 тижнів, але контрольних значень не досягають.

Місцями епітелій каналців має ознаки дистрофії, площа просвіту каналців збільшена у порівнянні з терміном 6 тижнів. Спостерігається поліморфізм ядер (рис. 7).

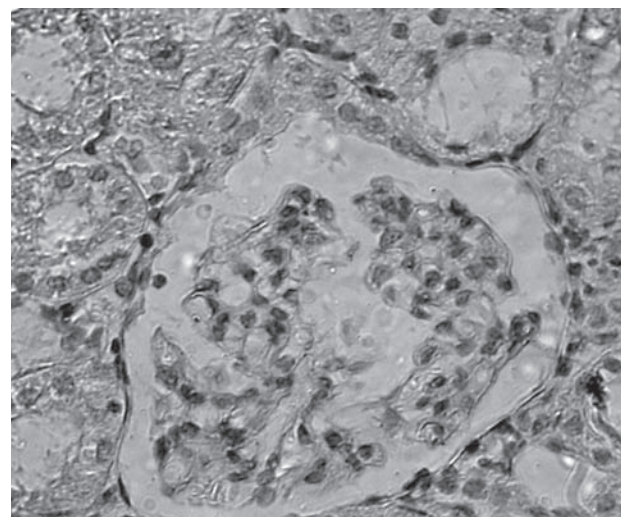


Рис. 7. Нирковий клубочок і проксимальні і дистальні звиті каналці через 8 тижнів після введення глицерола. Забарвлення гематоксилином- еозином. X400.

Через 16 тижнів після початку експерименту, розміри клубочка складають в середньому 12500 μm^2 , але достовірно відрізняються від показників групи контролю, капсула Шумлянського розтягнута, площа капілярів клубочка зменшена (див. рис. 5). Діаметр проксимальних

дистальних звитих каналців збільшений відносно групи контролю. Спостерігалася дистрофія епітелію каналців. Ядра епітелію каналців гіперхромні (рис. 8).

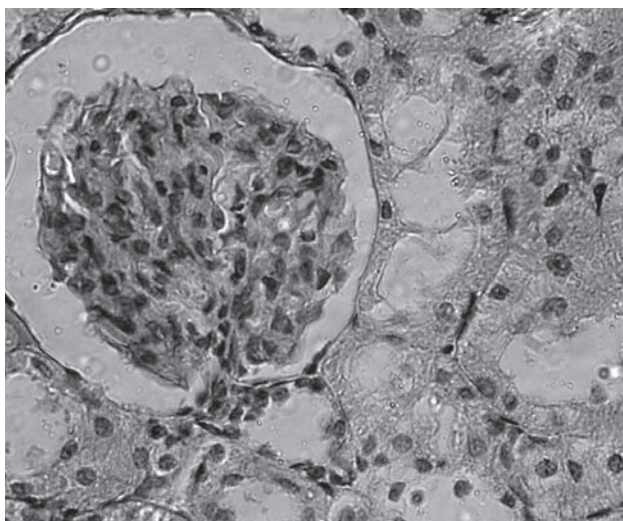


Рис. 8. Нирковий клубочок і проксимальні і дистальні звиті каналці через 16 тижнів моделювання ниркової патології. Забарвлення гематоксиліном-еозином. Х400.

У віддалені терміни ХПН (32 тижні) метричні показники клубочка знижені в 2 рази в порівнянні з групою контролю і достовірно в порівнянні з терміном 8 і 16 тижнів, збільшується венозна гіперемія, просвіт судин розтягнутий (рис. 9).

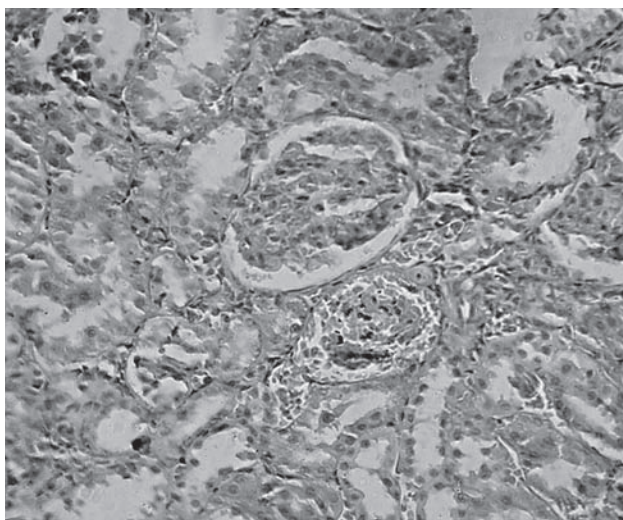


Рис. 9. Нирковий клубочок і проксимальні та дистальні звиті каналці через 32 тижні після введення гліцерола. Забарвлення гематоксилін-еозин. Х200.

У інтерстиції спостерігається крововиливи, лейкоцитарна інфільтрація і розростання сполучної тканини. (рис. 10). Клітини епітелію знаходяться в стані дистрофії, місцями ядра гіперхромні і мають 2-3 ядра.

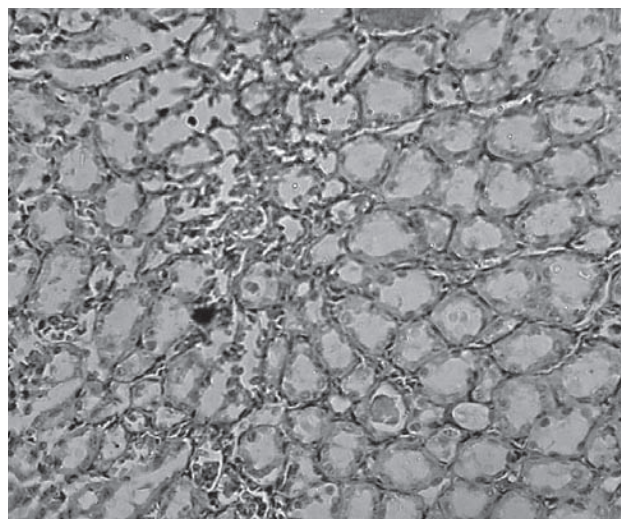


Рис. 10. Дифузна лейкоцитарна інфільтрація проміжної тканини нирки, нефросклероз. Забарвлення гематоксиліном - еозином. Х400.

Через 32 тижні після введення гліцерола спостерігалася збільшення добового діурезу до $8,7 \pm 1,1$ мл на добу, що достовірно вище, ніж в термін 8 тижнів, але достовірно нижче, ніж в нормі. ШКФ значно збільшилася до $0,55 \pm 0,01$ мл/хв., але не досягала значень, характерних для групи контролю.

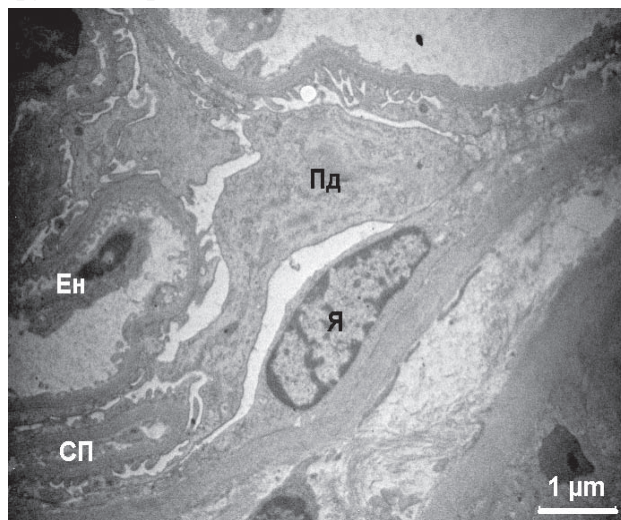


Рис. 11. Фрагмент тканини кори нирки з ХНН (32 тижні після введення гліцерола). СП - капілярна петля клубочка, яка спалася; Ен - десквамація ендотелію; Я - ядро епітеліоцита зовнішньої капсули клубочка; Пд - подоцит.

В корі нирки експериментальних тварин виявлялися патологічні зміни як клубочків, так і каналців нефронів. Характерним було значне звуження просвіту капсули клубочків, яке могло супроводжуватися відсутністю в ньому ультрафільтрату. Ряд клубочків характеризувалися наявністю петель капілярів, що спалися, деструкцією і десквамацією ендотелію (рис. 11). Спостерігалися лейкоцитарна інфільтрація інтерстиція з біляклубочковою локалізацією, а також проміжний нефрит, що зачіпав зони навколо каналців головних відділів (рис. 12).

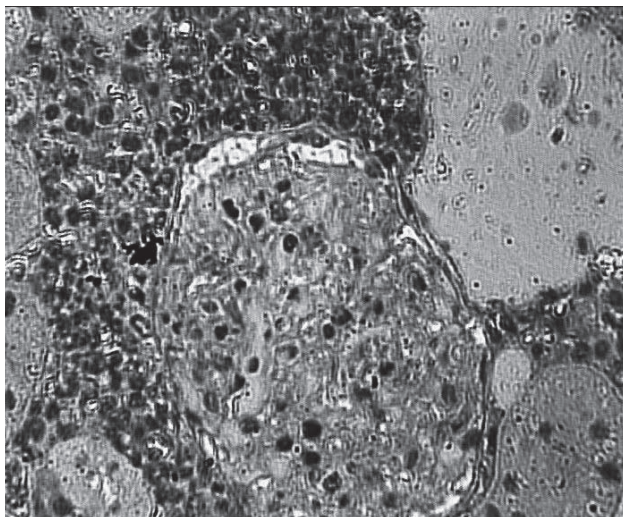


Рис. 12. Проміжний нефрит і біляклубочкова інфільтрація в корі шура з ХНН (32 тижні після введення гліцеролу). Напівтонкий зріз. Забарвлення метиленовим синім і основним фуксином. X 400.

Таким чином, результати проведених досліджень при моделюванні ниркової патології шляхом однократного введення 50% розчину гліцерола експериментальним тваринам свідчать про те, що порушення видільної функції нирок в ході експерименту складається з наступних стадій: порушення кровообігу в нирках - «шокова нирка» - триває 7 днів; стадія олігоурії і відновлення діурезу триває 2 тижні; через 8 тижнів формується хронічне порушення видільної функції нирок. Стадія відновлення діурезу не закінчується видужанням [11,12].

Основним субстратом ГПН є дистрофічні і некротичні процеси в епітелії проксимальних і дистальних канальців, а так само порушення кровообігу.

Перехід в стадію ХНН має під собою інший субстрат, це — інтерстиціальний нефрит і нефросклероз.

ВИСНОВКИ:

1. Однократне введення 50% гліцеролу експериментальним тваринам призводить до порушення функціональних показників нирок: на стадії гострої ниркової недостатності виникала анурія та олігурія, двічі зменшувалась швидкість гломерулярної фільтрації та збільшувався кліренс креатиніну. При переході у хронічну форму функціональні показники були вірогідно менше ніж у нормі, навіть у віддалені терміни спостережень.
2. Введення гліцеролу призводить до дистрофічних, та некротичних змін у канальцевому апараті нирки. На стадії хронічної ниркової недостатності спостерігається зменшення розмірів клубочків, вогнищева їх загибель та нефросклероз. В інтерстиції спостерігається лейкоцитарна інфільтрація.

3. При моделюванні нефротоксичного ГПН через 1-2 тижні переважають канальцеві пошкодження нефрону з розвитком осередкового гідропічного і коліквацийного некрозу в клітинах епітелію проксимальних і дистальних канальців і збиральних трубок.
4. Для ХНН (32 тижні після введення гліцеролу) характерна гіаліново-краплинна дистрофія нефроцитів проксимальних канальців і гідропічна дистрофія переважно дистальних канальців. У інтерстиції з'явилися вогнища лейкоцитарної інфільтрації як ознака інтерстиціального нефриту.

ЛІТЕРАТУРА:

1. Берхин Е.Б. Методы экспериментального исследования почек и водно-солевого обмена / Берхин Е.Б., Иванов Ю.И. — Барнаул: Алтайское книжн. изд-во, 1972. — 199 с.
2. Колесник М. Проект національних клінічних настанов з діагностики, профілактики і лікування гострого пошкодження нирок / Колесник М., Законь К., Дударенко В. //Український журнал нефрології та діалізу. — 2013. — N1. — С. 51-57
3. Казаченко А.В. Протекторная и регенерационная терапия при остром и хроническом повреждении почки. /Автореф. Докт. дисс.Москва, 2009. 41 с.
4. Кирпатовский В.И. Экспериментальная оценка новых технологий профилактики и лечения почечной недостаточности / Кирпатовский В.И., Казаченко А.В., Плотников Е.Ю., Марей М.В. и др. // Экспериментальная и клиническая урология. — 2011. - № 2-3. — С.33 — 39.
5. Меркулов Г.А. Курс патогистологической техники / Меркулов Г.А. — М.: Медгиз, 1961. — 341 с.
6. Murugan R. Acute kidney injury: what's the prognosis? / Murugan R., Kellum J.A. // Nat Rev Nephrol. — 2011. — V. 7. — P. 209-217.
7. Chawla L.S. The severity of acute kidney injury predicts progression to chronic kidney disease / Chawla L.S., Amdur R.L., Amodeo S., et al. // Kidney Int. — 2011.— Vol.79. — P. 1361-1369.

Надійшла до редакції 12.12.2012
Прийнята до друку 5.02.2013