

© Синяченко О.В., Бевзенко Т.Б., Дядик О.О., Єрмолаєва М.В., Єгудіна Є.Д., Помазан Д.В., 2015

УДК 616.5-002.151:616.61-002-092

О.В. СИНЯЧЕНКО¹, Т.Б. БЕВЗЕНКО², О.О. ДЯДИК³, М.В. ЄРМОЛАЄВА¹,
Є.Д. ЄГУДИНА⁴, Д.В. ПОМАЗАН¹

КЛІНІКО-МОРФОЛОГІЧНІ ЗІСТАВЛЕННЯ ПРИ НЕФРОПАТІЇ У ХВОРИХ НА МІКРОСКОПІЧНИЙ ПОЛІАНГІЇТ

O.V. SYNIACHENKO¹, T.B. BEVZENKO², O.O. DIADYK³, M.V. IERMOLAIEVA¹,
E.D. IEGUDINA⁴, D.V. POMAZAN¹

CLINICAL AND MORPHOLOGICAL COMPARISON AT NEPHROPATHY IN PATIENTS WITH MICROSCOPIC POLYANGIITIS

¹Донецький національний медичний університет ім. М.Горького (м. Красний Лиман)
²ДУ «Науково-практичний центр профілактичної та клінічної медицини» ДУС (м. Київ)
³Національний медичний університет ім. О.О.Богомольця (м. Київ),
⁴Державна медична академія (м. Дніпропетровськ)

¹M. Gorky Donetsk National Medical University, Krasny Liman

²SI "Scientific and practical center of preventive and clinical medicine" the State Administration

³Bogomolets National Medical University, Kyiv

⁴State Medical Academy (Dnepropetrovsk)

Ключові слова: васкуліт системний, нефропатія, клініка, морфологія.

Key words: systemic vasculitis, nephropathy, clinic, morphology.

Резюме. Введение. Морфологические признаки патологии почек при микроскопическом полиангиите, связь их с экстраренальными проявлениями заболевания и лабораторными параметрами мочи, а также вопросы патогенеза такой нефропатии остаются изученными недостаточно, что стало целью и задачами данного исследования.

Материал и методы. Нефробиопсия выполнена 12 больным. Исследование проводили на микроскопах «Olympus-BX40», «Olympus-C3030-ADU», «Olympus DP-Soft», «Olympus-AX70», «Olympus-DP50».

Результаты и их обсуждения. Повреждения клубочков, стромы, канальцев и сосудов обнаруживается у всех без исключения больных с депозицией в структурах почек иммуноглобулинов А, G, М, С3- и С1q-компонентов комплемента, что зависит от наличия кардиальной, легочной, печеночной, суставной и неврологической патологии, а морфологические показатели поражения почек влияют на параметры протеинурии, эритроцитурии, урикурии, нитритурии и поверхностные физико-химические свойства мочи, связаны с уровнями в крови различных антител, ревматоидного фактора и циркулирующих иммунных комплексов.

Выводы. Поражение почек при микроскопическом полиангиите затрагивает все морфологические структуры и указывает на иммунокомплексное повреждение клубочков, стромы, канальцев и сосудов.

Summary. Introduction. Morphological signs of renal pathology in microscopic polyangiitis, their connection with extrarenal manifestations of the disease and urine laboratory parameters, as well as the pathogenesis of such nephropathy remain insufficiently studied, what became the purpose and objectives of this study.

Material and methods. Nephrobiopsy was made 12 patients. The study was performed on microscope «Olympus-BX40», «Olympus-C3030-ADU», «Olympus DP-Soft», «Olympus-AX70», «Olympus-DP50».

Results and discussion. Damage of glomeruli, stroma, tubules and vessels was detected without exception in all patients with deposition in the kidney structures of immunoglobulins A, G, M, C3- and C1q- components of complement that depend on the presence of cardiac, pulmonary, hepatic, articular and neurological pathologies, and morphological indicators of renal lesion affect the parameters of proteinuria, erythrocythuria, uricosuria, nitrituria and surface physicochemical properties of urine, associated with blood levels of different antibodies, rheumatoid factor and circulating of immune complexes.

Conclusions. Renal involvement at microscopic polyangiitis affects all morphological structures and indicates the immunocomplex damage of glomeruli, stroma, tubules and vessels.

ВСТУП. Патологія нирок при системних васкулітах, що асоціюються з антинейтрофіліїними цитоплазматичними антитілами (ANCA-CB), є

однією з найбільш частих форм вісцеритів, яка означає прогноз захворювання для життя хворих [3, 5]. За даними K.Sugiyama et al. [15], нефропатія виникає у 87% від числа хворих на мікроскопічний поліангіїт (МПА), а, як вважають S.M.Seck et al. [13] і R.A.Sinico et al. [14] – в усіх випадках хвороби. Ураження нирок домінує в клінічному перебізі МПА [6], причому, існують навіть монівісцеральні форми захворювання з ізольованим розвитком некротизуючого гломерулонефриту [7]. Більше поло-

Синяченко Олег Володимирович
synyachenko@ukr.net

вини від числа пацієнтів з МПА гинуть від прогресуючої ниркової недостатності [16].

Важливу інформацію задля диференціальної діагностики окремих нозологічних форм АНСА-СВ і прогнозування їх подальшого перебігу надає біопсія нирки [2, 4, 12]. Необхідно відзначити, що морфологічні ознаки патології нирок при МПА, зв'язок їх з екстраренальними проявами захворювання і лабораторними параметрами сечі, а також питання патогенезу такої нефропатії залишаються вивченими недостатньо, що стало метою й задачею цього дослідження.

МАТЕРІАЛИ І МЕТОДИ. Нефробиопсію виконано у 12 хворих на МПА (у 3 чоловіків і 9 жінок у віці 25-52 років). Тривалість захворювання склала від 1 до 14 років. В 10 спостереженнях констатовано високий ступінь активності патологічного процесу. У 11 пацієнтів відзначено ураження шкіри, у 9 – легенів, у 8 – суглобів і печінки, у 7 – серця, у 5 – периферійної нервової системи, у 4 – скелетних м'язів, у 2 – розвиток увеїту й спленомегалії, у 1 – лімфаденопатії. Інтегральний індекс тяжкості екстраренальних проявів захворювання склав $4,67 \pm 0,450$ в.о. Артеріальну гіпертензію констатовано в 5 випадках, а показники середнього тиску склали $115,8 \pm 3,36$ ммНг. Параметри периферійного судинного опору дорівнювали $2683,3 \pm 162,76$ дин'с'см⁻⁵, швидкості клубочкової фільтрації (ШКФ) за формулою Кокрофта-Голта – $88,4 \pm 7,12$ мл/хв.

Антитіла до мієлопероксидази (АМП) виявлено в сироватках крові 9 хворих (у 2 випадках, окрім того, і антитіла до протеїнази-3 – АП3), рівень ревматоїдного фактору склав $35,6 \pm 19,74$ МО/мл, антитіл до дезоксирибонуклеїнової кислоти (АДНК) – $43,6 \pm 23,17$ О/мл, антитіл до кардіоліпіну (АКЛ) – $18,6 \pm 12,60$ О/мл. Еритроцитурія мала місце у 9 пацієнтів. Середній рівень протеїнурії склав $1,41 \pm 0,565$ г/доб, фібронектинурії – $1,21 \pm 0,078$ г/доб, b2-мікроглобулінурії – $109,6 \pm 7,78$ мг/доб, креатинінурії – $6,5 \pm 1,04$ ммоль/доб, уреїнурії – $443,2 \pm 34,74$ ммоль/доб, урикурії – $4,6 \pm 0,63$ мкмоль/доб і нітрикурії – $11,2 \pm 0,23$ мкмоль/доб, показники поверхневого натягу сечі – $51,4 \pm 0,65$ мН/м, поверхневої в'язкості (ПВ) – $11,0 \pm 0,76$ мН/м, поверхневої пружності (ПП) – $45,0 \pm 2,16$ мН/м, поверхневої релак-

сації – $255,4 \pm 13,21$ с, модуля в'язкоеластичності – $23,8 \pm 1,47$ мН/м. Для оцінки лабораторних параметрів використовували аналізатор «Olympus-AU640» (Японія), спектрофотометр «СФ-46» (Росія), імуноблот «Euroline-Euroimmun» (Німеччина), рідер «PR-2100-Sanofi diagnostic pasteur» (Франція), комп'ютерні тензіореометри «ADSA-Toronto» (Німеччина-Канада) і «PAT2-Sinterface» (Німеччина).

Нефробиопсію виконували на тлі атаралгезії під контролем ультразвукового дослідження нирки (сонограф «Envisor-Philips», Нідерланди). Застосовували методику «True-Cut» («справжнього зрізу») із використанням високошвидкісного пістолету «Biopsy-Vard». Гістологічні зрізи забарвлювали гематоксиліном-еозином, альціановим синім та за ван-Гізоном, ставили PAS- реакцію. Окрім того, проводили імуноферментний (з пероксидазною позначкою) та імунофлюоресцентний методи дослідження тканин нирок. Оцінювали відкладення імуноглобулінів (Ig) А, G і М, С3- й Сq1-компонентів комплекменту. Дослідження проводили на мікроскопах «Olympus-AX40» та «Olympus-AX70-Provis» з цифровою відеокамерою «Olympus-DP50».

Статистичну обробку отриманих результатів досліджень проведено за допомогою комп'ютерного варіаційного, непараметричного, кореляційного, регресійного, одно- (ANOVA) й багатофакторного (ANOVA/MANOVA) дисперсійного аналізу (програми «Microsoft Excel» і «Statistica-Stat-Soft», США). Оцінювали середні значення (М), стандартні відхилення (SD) і помилки, коефіцієнти кореляції, критерії дисперсії, Стьюдента, Уїлкоксона-Рао, Макнемара-Фішера та достовірність статистичних показників.

РЕЗУЛЬТАТИ ДОСЛІДЖЕННЯ. Інтегральна тяжкість тубулярного компоненту при МПА складає $2,17 \pm 0,167$ в.о., а інтерстиціального – $2,00 \pm 0,213$ в.о. Підкреслимо, що клубочки, строма, каналці й судини були уражені в усіх хворих, а середній показник тяжкості їх ушкоджень відповідно склав $1,04 \pm 0,101$ балів, $1,40 \pm 0,160$ балів, $1,12 \pm 0,156$ балів і $0,90 \pm 0,143$ балів. При цьому нами оцінено 71 морфологічну ознаку (27, що стосуються клубочків нирок, 12 – інтерстицію, 15 – каналців, 17 – судин). Окремі мікрофотографії нефробиоптатів хворих на МПА подано на рис. 1 і 2.

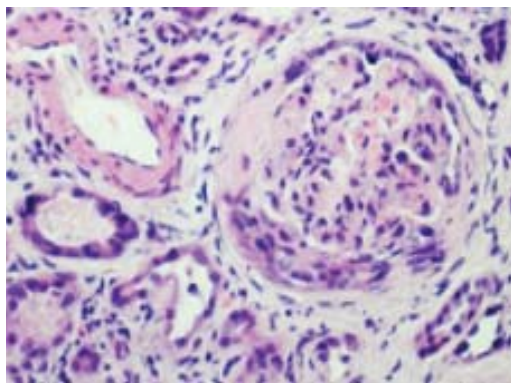


Рис. 1. МПА. Сегментарний гломерулосклероз з формуванням фіброклітинних півмісяців (PAS- реакція, зб. $\times 400$)

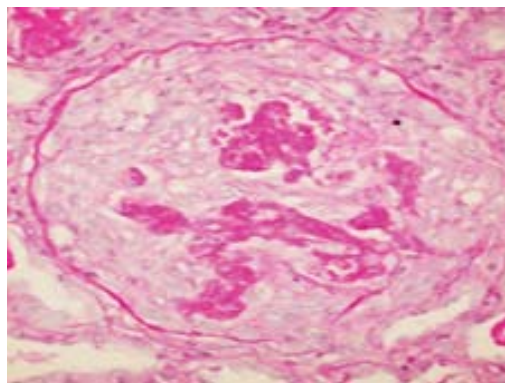


Рис. 2. МПА. Гломерулонефрит з формуванням капілярних некрозів (забарвлення гематоксиліном і еозином, зб. $\times 400$)

У клубочках нирок (рис. 3 і 4) проліферація гломерулярних ендотеліоцитів мала місце у 92% від числа обстежених хворих, проліферація мезангіоцитів, фіброепітеліальні півмісяці, фібриноїдний некроз і синехії капілярів з капсулою – відповідно у 83%, розщеплювання капілярних петель – у 75%, збільшення клубочків й каріорексис – у 67%, потовщення базальної мембрани капсули і гіпертрофія подоцитів – у 58%, гломерулярний гіаліноз – у 50%, збільшення мезангіального матриксу, потовщення базальної мембрани клубочків та епітеліальні півмісяці – у 42%, гематоксилінові тільця й гломерулосклероз – у 33%, проліферація епітелію капсули – у 25%. Депозити IgA в мезангіумі та ендотеліоцитах і подоцитах виявлено відповідно в 92% й 100% випадків, IgG – в 50% і 92%, IgM – в 75% і 92%, C3 – в 33% і 50%, C1q – в 25% і 58%.

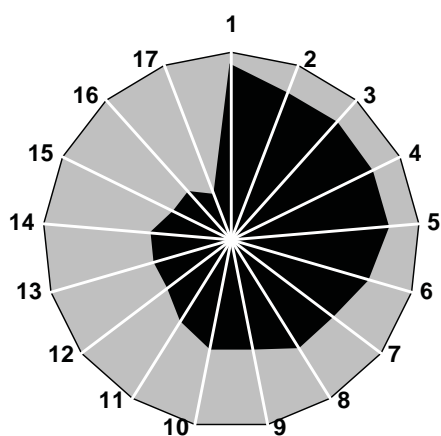


Рис. 3. Частота ознак ураження клубочків нирок при МПА (%).

Лімфогістіоцитарну, перигломерулярну, периваскулярну та нейтрофілну інфільтрацію строми відповідно виявлено в 92%, 75%, 75% і 17% спостережень, периваскулярний та перитубулярний склероз – в 75% і 67%, каріорексис плазмоцитів – в 58%, відкладення в інтерстиції IgA, IgG, IgM, C1q і C3 – відповідно в 100%, 100%, 100%, 100% і 75%.

У 92% від числа хворих встановлено наявність вакуольної дистрофії й атрофії епітелію каналців, у 83% – некрозу епітеліоцитів, у 75% – зернистої дистрофії, відкладень IgA і IgG, у 67% – балонної дистрофії, потовщення і розщеплювання тубулярної базальної мембрани, у 58% – гіалінокрапельної дистрофії епітелію, у 50% – злущення епітелію, у 42% – його кістозного розширення, у 33% – його ущільнення і депозиція C1q, у 25% – відкладень IgM і у 17% – C3.

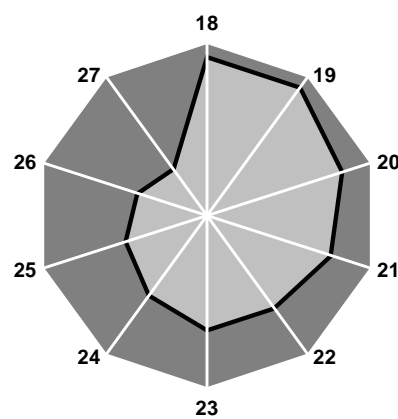


Рис. 4. Частота ознак ураження каналців нирок при МПА (%).

Примітки: 1 – проліферація ендотеліоцитів, 2 – проліферація мезангіоцитів, 3 – фіброепітеліальні півмісяці, 4 – фібриноїдний некроз, 5 – синехії капілярів з капсулою, 6 – розщеплювання капілярних петель, 7 – збільшення клубочків, 8 – каріорексис, 9 – потовщення базальної мембрани капсули, 10 – гіпертрофія подоцитів, 11 – гіаліноз, 12 – збільшення мезангіального матриксу, 13 – потовщення базальної мембрани клубочків, 14 – епітеліальні півмісяці, 15 – гематоксилінові тільця, 16 – склероз, 17 – проліферація епітелію капсули, 18 – вакуольна дистрофія, 19 – атрофія епітелію, 20 – некроз епітеліоцитів, 21 – зерниста дистрофія, 22 – балонна дистрофія, 23 – потовщення і розщеплювання тубулярної базальної мембрани, 24 – гіалінокрапельна дистрофія, 25 – злущення епітелію, 26 – кістозне розширення епітелію, 27 – ущільнення епітелію.

Фібриноїдний некроз і лімфогістіоцитарна інфільтрація стінки судин виявлені в 92% випадків, потовщення судинної стінки й проліферація ендотелію – в 83%, фібриноїдне набрякання – в 67%, гіаліноз та еластофіброз – в 58%, плазматичне просякнення і периваскулярний склероз – в 50%, еластофіброз, депозити IgA й IgG – в 33%, дисмукоїдоз, депозити IgM і C3 – в 25%, каріорексис та відкладення C1q – в 17%.

ОБГОВОРЕННЯ. G.Moroni et al. [11] була розроблена морфологічна класифікація гломерулонефритів при ANCA-СВ. За результатами виконаної нефробиопсії так званий серпоподібний (півмісяцевий) гломерулонефрит виявлено в 30% спостережень, фокальний (фокусний) – в 21%, склеротичний – в 10%, змішаний – в 39%. При цьому, летальність від ниркової патології при серпоподіб-

ному й склеротичному варіантах була приблизно однаковою і значно поступалася хворим з фокальним та змішаним варіантами хвороби. Частим проявом такої нефропатії був тубулоінтерстиціальний компонент, а прогнознегативним чинником – високий рівень артеріальної гіпертензії [8].

За даними однофакторного дисперсійного аналізу, параметри протеїнурії залежать від ступеня потовщення базальної мембрани клубочків і капсули Шумлянського-Боумена, периваскулярного склерозу судин та кістозного розширення епітелію каналців, еритроцитурії – від збільшення мезангіального матриксу, депозицій C3 й C1q в мезангіумі, урикурії – від проліферації мезангіоцитів, гіалінокрапельної дистрофії та ущільнення епітелію каналців, нітритурії – від присутності в судинах фібриноїдного некрозу і лімфогістіоцитарної ін-

фільтрації судинної стінки, рівня ПВ – від епітеліальних півмісяців та гломерулосклерозу, ПП – від лімфогістіоцитарної й перигломерулярної інфільтрації стромі з депозицією в ній IgA.

Як свідчить багатофакторний дисперсійний аналіз Уїлкоксона-Рао, патологія серця при МПА чинить достовірну дію на інтегральний стан ознак ураження клубочків і судин нирок, від суглобового та печінкового синдромів залежать структурні ушкодження стромі, на зміни каналців впливає наявність лімфаденопатії.

За результатами ANOVA, з тривалістю МПА посилюється ступінь змін судин нирок, а легенева патологія прямо корелює з тяжкістю уражень клубочків і каналців. Шкірний синдром впливає на лімфогістіоцитарну інфільтрацію стромі, легенева патологія – на виразність каріорексису плазмочитів, ураження скелетних м'язів – на ступінь перигломерулярної інфільтрації, периферійної нервової системи – на інтерстиціальні відкладення IgA. З темпами прогресування нефропатії прямо пов'язані рівні потовщення базальної мембрани клубочків, проліферації ендотеліоцитів, кістозного розширення епітелію каналців та еластофіброзу судин. Знижена ШКФ чинить дію на посилення депозиції C1q в стромі.

Морфологічні зміни з боку нирок при МПА та інших ANCA-СВ мало залежать від рівнів циркулюючих АМП і АПЗ [5]. В той саме час, є дані, що з параметрами ANCA в крові таких хворих прямо корелюють показники ступеня нейтрофільної інфільтрації капілярних петель, розвитку епітеліальних та фіброзноклітинних півмісяців, фібриноїдного некрозу і склерозу клубочків, перигломерулярної клітинної інфільтрації, атрофії й некрозу епітелію каналців, гіалінозу судин та некрозу судинної стінки, поліморфноядерної інфільтрації артеріол [9]. Y. Molad et al. [10] встановили, що у кожного п'ятого хворого з МПА спостерігається гіпокомplementемія за С3-компонентом, яка прямо корелює з величиною ШКФ і параметрами АМП на тлі оберненого зв'язку з рівнем С-реактивного протеїну. Виявилось, що низькі значення С3-компоненту комплементу в сироватці крові хворих на МПА є прогностично несприятливим чинником відносно їх виживаності за наявності нефропатії і темпів прогресування ниркового процесу [1].

За нашими даними, рівень АМП дисперсійно впливає на виразність збільшення мезангіального матриксу та розвиток склерозу/гіалінозу клубочків, вміст АДНК – на формування гематоксилінових тілець, АКЛ – на проліферацію мезангіоцитів. Окрім того, від АДНК і АКЛ залежать відкладення в стромі IgG, а також C1q в каналцях. З серопозитивністю захворювання за ревматоїдним фактором щільно пов'язані проліферація мезангіоцитів, розвиток каріорексису стромальних плазмочитів та ущільнення епітелію каналців.

Як показує дисперсійний і кореляційний аналізи, інтегральна тяжкість уражень каналців нирок

прямо пов'язана з рівнем в крові АДНК, а стромі – з параметрами циркулюючих АКЛ. На виразність гломерулярних змін чинить дію показник АМП, а на ступінь судинних пошкоджень – АПЗ. З урахуванням виконаної статистичної обробки отриманих результатів дослідження, зроблено висновки, що мають практичну спрямованість: 1) показники АДНК > 60 О/мл (>M+SD хворих) є прогнознегативними відносно тяжкості уражень каналців нирок; 2) параметри АКЛ > 20 О/мл – відносно стромі нирок.

ЗАКЛЮЧЕННЯ. Таким чином, ушкодження клубочків, стромі, каналців і судин виявляється в усіх без винятку хворих на МПА на тлі депозицій в усіх структурах IgA, IgG, IgM, C3 та C1q, що свідчить про імуннокомплексне ушкодження нирок, залежить від наявності кардіальної, легеневої, печінкової, суглобової й неврологічної патології, причому, інтегральна тяжкість уражень стромі > каналців > клубочків > судин, показники яких впливають на параметри протеїнурії, еритроцитурії, урикурії, нітритурії, ПВ і ПП, пов'язані з рівнями в крові АМП, ревматоїдного фактору, АДНК й АКЛ (два останніх мають прогностичну значущість відносно тяжкості тубулоінтерстиціальної патології).

ЛІТЕРАТУРА:

1. Charles Jennette J. Complement in ANCA-associated vasculitis / J. Charles Jennette, H. Xiao, P. Hu // *Semin. Nephrol.* - 2013. - Vol. 33, N 6. - P. 557-564.
2. De Groot K. Renal disease in small-vessel vasculitis / K. De Groot // *Cleve. Clin. J. Med.* - 2012. - Vol. 79, N 3. - P. 22-26.
3. Dhaun N. Utility of renal biopsy in the clinical management of renal disease / N. Dhaun, C. O. Bellamy, D. C. Cattran, D. C. Kluth // *Kidney Int.* - 2014. - Vol. 85, N. 5. - P. 1039-1048.
4. Ford S. L. Histopathologic and clinical predictors of kidney outcomes in ANCA-associated vasculitis / S. L. Ford, K. R. Polkinghorne, A. Longano [et al.] // *Am. J. Kidney Dis.* - 2014. - Vol. 63, N 2. - P. 227-235.
5. Galesic K. Treatment of renal manifestations of ANCA-associated vasculitis / K. Galesic, D. Ljubanovi, I. Horvatic // *J. Nephropathol.* - 2013. - Vol. 2, N 1. - P. 6-19.
6. Greco A. Microscopic polyangiitis: Advances in diagnostic and therapeutic approaches / A. Greco, A. De Virgilio, M. I. Rizzo [et al.] // *Autoimmun. Rev.* - 2015. - Vol. 17, N 5. - P. 142-148.
7. Kallenberg C. G. The diagnosis and classification of microscopic polyangiitis / C. G. Kallenberg // *J. Autoimmun.* - 2014. - Vol. 48-49. - P. 90-93.
8. Korsten P. Interstitial nephritis in rheumatic diseases / P. Korsten, G. A. Müller // *Z. Rheumatol.* - 2015. - Vol. 74, N 4. - P. 290-299.
9. Mannan R. Comparative changes noted in renal biopsies on light microscopy of ANCA positive vs ANCA negative serology / R. Mannan, P. A. Singh, V. Misra [et al.] // *J. Clin. Diagn. Res.* - 2015. - Vol. 9, N 4. - P. 1-6.
10. Molad Y. Association of low serum complement C3 with reduced patient and renal survival in antimyeloperoxidase-associated small-vessel vasculitis / Y. Molad, A. Tovar, S. Ofer-Shiber // *Nephron Clin. Pract.* - 2014. - Vol. 126, N 1. - P. 67-74.

11. *Moroni G.* Predictors of renal survival in ANCA-associated vasculitis. Validation of a histopathological classification schema and review of the literature / G. Moroni, V. Binda, A. Leoni [et al.] // Clin. Exp. Rheumatol. - 2015. - Vol. 33, N 2. - P. 56-63.
 12. *Rahmattulla C.* Histopathological classification of anti-neutrophil cytoplasmic antibody-associated glomerulonephritis: an update / C. Rahmattulla, J. A. Bruijn, I. M. Bajema // Curr. Opin. Nephrol. Hypertens. - 2014. - Vol. 23, N 3. - P. 224-231.
 13. *Seck S. M.* Clinical features and outcomes of ANCA-associated renal vasculitis / S. M. Seck, B. Dussol, P. Brunet, S. Burtay // Saudi. J. Kidney Dis. Transpl. - 2012. - Vol. 23, N 2. - P. 301-305.
 14. *Sinico R. A.* Renal involvement in anti-neutrophil cytoplasmic autoantibody associated vasculitis / R. A. Sinico, L. Di Toma, A. Radice // Autoimmun. Rev. - 2013. - Vol. 12, N 4. - P. 477-482.
 15. *Sugiyama K.* Current status of the treatment of microscopic polyangiitis and granulomatosis with polyangiitis in Japan / K. Sugiyama, K. E. Sada, M. Kurosawa [et al.] // Clin. Exp. Nephrol. - 2013. - Vol. 17, N 1. - P. 51-58.
 16. *Wang Q.* Predicting mortality in microscopic polyangiitis with renal involvement: a survival analysis based on 64 patients / Q. Wang, S. Mou, W. Xu, C. Qi // Ren. Fail. - 2013. - Vol. 35, N 1. - P. 82-87.
- Надійшла до редакції 22.07.2015*
Прийнята до друку 25.08.2015

© Ярмола Т.І., Ткаченко Л.А., Могильник Н.М., Чернобай А.С., Мохначов О.В., 2015

УДК [616.12-008.331.1:616.379-008.64]-08

Т.І. ЯРМОЛА, Л.А. ТКАЧЕНКО, Н.М. МОГИЛЬНИК, А.С. ЧЕРНОБАЙ, О.В. МОХНАЧОВ

**ОСОБЛИВОСТІ ВЕДЕННЯ ХВОРИХ НА ДІАБЕТИЧНУ НЕФРОПАТІЮ
З ВТОРИННОЮ АРТЕРІАЛЬНОЮ ГІПЕРТЕНЗІЄЮ ЛІКАРЯМИ
ЗАГАЛЬНОЇ ПРАКТИКИ - СІМЕЙНОЇ МЕДИЦИНИ**

T. YARMOLA, L. TKACHENKO, N. MOHILNIK, A. CHERNOBAY, A. MOHNACHOV

**FEATURES MANAGING PATIENTS WITH DIABETIC NEPHROPATHY
WITH SECONDARY HYPERTENSION IN THE PRACTICE DOCTOR
OF GENERAL PRACTITIONERS AND FAMILY MEDICINE**

Вищий державний навчальний заклад України "Українська медична стоматологічна академія",
м. Полтава, Україна

Ключові слова: діабетична нефропатія, вторинна артеріальна гіпертензія, валсартан, еналаприл, лікар загальної практики – сімейної медицини.

Keywords: diabetic nephropathy, secondary hypertension, valsartan, enalapril, general practitioner - family medicine.

Резюме. Целью исследования было обосновать целесообразность ранней диагностики диабетической нефропатии (ДН), оптимизировать лечебную тактику при ведении больных с ХПН I-II ст. с АГ.

Материалы и методы. Под нашим наблюдением находились 43 пациента с ДН и ХПН I-II ст.. Возрастные колебания - в пределах 31-67 лет. Соотношение мужчин-женщин соответственно 1:3. Длительность заболевания СД 2 типа составляла от 2 до 15 лет. Состояние пациентов оценивали через 1, 3, 6 месяцев. Пациенты были разделены на две группы: контрольная - 20 пациентов, которые получали: ингибитор АПФ эналаприл (действующее вещество эналаприла малеат, суточная доза 10 мг дважды в день), при необходимости комбинируя с блокатором медленных кальциевых каналов дигидропиридинового ряда амлодипином (действующее вещество S-амлодипин 5 мг) и диуретиком (гидрохлортиазид - 12,5 мг ежедневно утром) или антагонистом альдостерона (спиронолактон - по 25 мг ежедневно утром); основная группа - 23 пациента принимали антогонист рецепторов ангиотензина II типа АТ1 валсартан 80 мг или 160 мг, или комбинированный препарат -80мг, 160 мг валсартана с гидрохлортиазидом - 12,5 мг, при необходимости и/или в начале лечения комбинируя с амлодипином. Обязательным было определение уровня суточной протеинурии, уровня креатинина и вычисления СКФ по пробе Реберга.

Результаты исследований. Исходный суточный профиль АГ типа «dipper» зафиксирован у 62,8%, «non-dipper» - 27,9%, «over-dipper» - 7,0% и «night-peaker» - 2,3% пациентов. Через 6 мес. установлено увеличение числа пациентов с суточным профилем АГ «dipper» до 76,7%, отсутствие больных с «night-peaker» и уменьшение числа больных с «over-dipper» до 2,1% и «non-dipper» - до 21,0% в основной группе. В контрольной группе данные показатели были менее выражены. Изменения уровня протеинурии как и уменьшение индекса массы миокарда левого желудочка в контрольной и основной группах статистически не было.

Ярмола Тетяна Івановна
tjarmola@mail.ru