

Посилюють терапію супутньої патології. Лікування вважається ефективним при усуненні клінічних проявів та негативному результаті мікроскопічного дослідження на гриби. Окремі реципієнти ниркового трансплантата потребують профілактичного застосування протигрибкових агентів.

ЛІТЕРАТУРА:

1. Свінцицький А.С., Мойсеєнко В.О. Діагностика та лікування хвороб нирок: навчально-методичний посібник. – Київ: Медкнига, 2014. – 404 с.
2. Никула Т.Д. Українські мало білкові страви та амінокислоти/кетокислоти в лікуванні хронічної хвороби нирок / Т.Д. Никула // Актуальні проблеми нефрології. – 2013. – Вип. 19. – С.7-22.
3. Шифріс І.М. Антибіотикорезистентність грам позитивної мікрофлори, виділеної у хворих на хронічну хворобу нирок ВД стадії: поширеність і наслідки / І.М. Шифріс, І.О. Дудар, В.Ф. Крот та ін. // Український журнал нефрології та діалізу. – 2015. – N2 (46). – С. 13-21.
4. Bassetti M. Bench-to bedside review: therapeutic management of invasive candidiasis in the intensive care unit / M. Bassetti, M. Mikulska, C. Viscoli // Critical Care. – 2010. – Vol. 14 (6). – P.: 244.
5. Collins O. A role for the gut microbiota in IBS / O. Collins // Nature reviews. Gastroenterology & hepatology. – 2014 – Vol. 11 (8). – P. 497–505.
6. Jones J.M. Candida esophagitis in two diabetics after renal transplantation / J.M. Jones, N.R. Glass, F. O. Belzer // Am. J. Surg. – 1988. – Vol.155(2). – P. 311-313.
7. Frick T. Incidence and treatment of candida esophagitis in patients undergoing renal transplantation. Data from the Minnesota prospective randomized trial of cyclosporine versus antilymphocyte globulin-azathioprine / T. Frick, . D.S. Fryd, R.L. Goodale, R.L. Simmons, D.E. Sutherland, J.S. Najarian // Am J Gastroenterol. – 1994. – Vol. 89 (7). – P.1062-1065.
8. Lalla R.V. Oral candidiasis: pathogenesis, clinical presentation, diagnosis and treatment strategies / R.V. Lalla, L.L. Patton, A. Dongari-Bagtzoglou // Journal of the California Dental Association. – 2013. – Vol.41 (4). – P. 263-268.
9. Williams D., Lewis M. Pathogenesis and treatment of oral candidosis / D. Williams, M. Lewis // Journal of oral microbiology. – 2011. – Vol. 3. – [doi:10.3402 / jom. v3i0. 5771].

Надійшла до редакції 29.07.2015

Прийнята до друку 25.08.2015

© Бурдейная Е.В., Непомнящий В.Н., Колесник М.О., 2015

УДК 616.611-002:616.24-007]-039.3

Е.В. БУРДЕЙНАЯ, В.Н. НЕПОМНЯЩИЙ, Н.А. КОЛЕСНИК

СОЧЕТАНИЕ СИНДРОМА КАРТАГЕНЕРА С ФОКАЛЬНО-СЕГМЕНТАРНЫМ ГЛОМЕРУЛОСКЛЕРОЗОМ: КЛИНИЧЕСКИЙ СЛУЧАЙ

E.V. BURDEINA, V.N. NEPOMNYASHCHY, N.A. KOLESNYK

THE COMBINATION OF KARTAGENER SYNDROME WITH FOCAL SEGMENTAL GLOMERULOSCLEROSIS: CASE REPORT

ГУ «Институт нефрологии НАМН Украины», г. Київ

SI «Institute of Nephrology NAMS of Ukraine»

Ключевые слова: Синдром Картагенера, первичная цилиарная дискинезия, дэкстрокардия, фокально-сегментарный гломерулосклероз, нефротический синдром, обратное расположение внутренних органов.

Keywords: Kartagener's syndrome, primary ciliary dyskinesia, dextrocardia, focal segmental glomerulosclerosis, nephrotic syndrome, situs inversus.

Резюме. Синдром Картагенера - одна из форм первичной цилиарной дискинезии, особенностью которой является обратное расположение внутренних органов или дэкстрокардия с поражением дыхательной системы. Сочетание гломерулонефрита с Синдромом Картагенера встречаются редко, что и послужило причиной описания больной с синдромом Картагенера и фокально – сегментарным гломерулосклерозом, наблюдавшаяся в клинике института.

Summary. Kartagener syndrome - a form of primary ciliary dyskinesia, which combines situs inversus totalis or only dextrocardia with the defeat of the respiratory system. The combination of glomerulonephritis with Kartagener syndrome is rare, and that was the reason for describing a patient with Kartagener syndrome and focal - segmental glomerulosclerosis observed in clinic.

Колесник Микола Олексійович
director@inephrology.kiev.ua

ВСТУПЛЕНИЕ. Синдром Картагенера (одна из форм первичной цилиарной дискинезии) — это наследственное заболевание, с нарушением функции мерцательного эпителия слизистой респираторного тракта, приводящий к их неподвижности, развитию хронического воспалительного процесса в верхних и нижних отделах респираторного тракта [1]. Синдром относится к наследственным заболеваниям с аутосомно-рецессивным типом наследования. Для него характерно сочетание обратного расположения внутренних органов (*situs inversus*), наличие бронхоэктазов и синуситов. Нередко обнаруживаются и другие аномалии развития (порок сердца, расщелина верхнего неба, губы и т.д.) [2].

Синдром цилиарной дискинезии был впервые описан в 1902 году А.К. Зивертом [11], однако только в 1933 году, Манес Картагенер предложил рассматривать эту клиническую триаду как врожденный синдром [10], который впоследствии и стал носить его имя.

Согласно статистическим данным, синдром Картагенера встречается с частотой 1 на 20–40 тыс. населения [16]. Изменения структуры мерцательного эпителия в полной мере объясняют развитие хронического воспаления в дыхательной системе: нарушение дренажной функции ресничек приводит к застою, инфицированию содержимого бронхов и персистенции воспалительного процесса, что в дальнейшем приводит к развитию хронического бронхита, бронхоэктазов и формированию пневмосклероза.

Диагностика триады Картагенера не представляет особых трудностей. Синдром дебютирует в раннем детском возрасте, как правило, на фоне острой респираторной вирусной инфекции, осложняющейся персистирующими бронхитами, синуситами, отитами [12].

Рентгенологическое исследование органов грудной клетки демонстрирует декстрокардию и признаки хронического обструктивного заболевания легких с быстрым формированием эмфиземы. При бронхографии диагностируют различные изменения: от деформирующего бронхита до бронхоэктазов. Ультразвуковое исследование позволяет подтвердить наличие транспозиции внутренних органов [6].

Тяжесть состояния больных определяется степенью хронической гипоксемии. Для диагностики цилиарной дискинезии требуется морфологическая верификация слизистой оболочки бронха с последующим проведением электронной микроскопии [19].

Объем лечения зависит от клинических проявлений. Профилактика и лечение хронической инфекции включает комплекс мероприятий по поддержанию проходимости дыхательных путей и антибактериальную терапию [15]

КЛИНИЧЕСКИЙ СЛУЧАЙ. Больная М, 25 лет, в 2014 году поступила в клинику ГУ «Институт нефрологии НАМН Украины» с жалобами на

отеки нижних конечностей, слабость, одышку в состоянии покоя, постоянный влажный кашель с трудноотделяемой мокротой.

Анамнез: синдром Картагенера впервые был установлен в 3-летнем возрасте. В 1995 году произведена поэтапная экстирпация бронхов S5 S8–10 правого легкого и S 4–5 S7–10 слева. Лечение и диспансерное наблюдение по поводу хронического обструктивного заболевания легких осуществлялась в Николаевской ОКЛ.

С октября 2014 года появились отеки на нижних конечностях. При обследовании выявлен нефротический синдром (общий белок крови — 54 г/л, холестерин крови — 7,6 ммоль/л, суточная потеря белка с мочой — 6,5 г); скорость клубочковой фильтрации (СКФ) составляла — 104 мл/мин/1,73 м² (СКД-EPI).

Результаты серологических исследований на наличие вирусных гепатитов, туберкулеза — отрицательные. Вредные привычки отрицала. Беременностей не было. Отмечала аллергию по типу крапивницы на витамины группы В, С, лекарственное средство «Кротал».

Объективно: общее состояние средней тяжести, положение в постели активное, удовлетворительного питания, вес — 54 кг, рост — 160 см, ИМТ — 21 кг/м². Зев слегка гиперемирован, кожные покровы бледно-розового цвета, периферические лимфоузлы не увеличены.

Щитовидная и молочные железы при пальпации без особенностей. Грудная клетка деформирована, визуализируются послеоперационные рубцы с обеих сторон, участие в акте дыхания симметричное. ЧД 22 в минуту, перкуторно легочной звук с коробочным оттенком, укорочен с обеих сторон, дыхание равномерно-ослабленное, выдох удлиннен.

При физикальном обследовании сердечно-сосудистой системы сердечный ритм выслушивается с правой стороны, тоны приглушены, АД — 100/70 мм рт.ст., пульс 70 ударов в минуту.

Живот мягкий, безболезненный. Печень не выступает из-под края реберной дуги. Селезенка не увеличена. Выраженные отеки нижних конечностей и поясничной области.

Суточный диурез около 800 мл.

Клинический анализ крови: гемоглобин — 138 г/л; эритроциты — $4,85 \times 10^6/\text{мм}^3$; гематокрит — 42,8 %, лейкоциты — $6,4 \times 10^3/\text{мм}^3$; тромбоциты — $303 \times 10^3/\text{мм}^3$; гранулоциты — 60,2%; моноциты — 2,8 %; лимфоциты — 37%; СОЭ — 7 мм/час.

Биохимический анализ крови: мочевины — 3,95 ммоль/л; креатинин — 82,5 мкмоль/л; общий билирубин — 7,11 мкмоль/л; АЛАТ — 16,9 Ед/л; АсАТ — 21,6 Ед/л; общий белок — 52,7 г/л; альбумин — 25,1 г/л; глюкоза — 3,95 ммоль/л; кальций — 1,94 ммоль/л; калий — 4,6 ммоль/л; натрий — 141 ммоль/л; ЦРБ — 7,54 мг/л; общий холестерин — 18,86 ммоль/л. СКФ (СКД-EPI) — 85 мл/мин/1,73 м².

Общий анализ мочи: кол-во мочи 50,0 мл, цвет – соломенно-желтый, уд. вес – 1016, реакция (рН) – 9,5 единиц, белок – 5,8 г/л, глюкоза – не выявлена, эритроциты – 4-6 в п/зрения – неизмененные, 5-8 в п/зрения – измененные; лейкоциты – 6-8 в п/зрения; эпителий: плоский – знач. кол-во; переходный – 2-3 в п/зрения; почечный – 2-3 в п/зрения.

Суточная потеря белка с мочой – 7,1 г/сутки.

Серологические исследования (HCV, HbsAg, ВИЧ/СПИД) – отрицательные.

ЭКГ – ритм синусовый, правильный. ЧСС – 59 в минуту, ЭОС – вертикальное положение. Гипертрофия левого желудочка.

УЗИ (органов брюшной полости) – зеркальное расположение внутренних органов.

Рентгенография органов грудной клетки: показывает наличие декстрокардии, расширение межреберных промежутков, состояние после оперативного вмешательства, пневмосклероз (рис. 1).

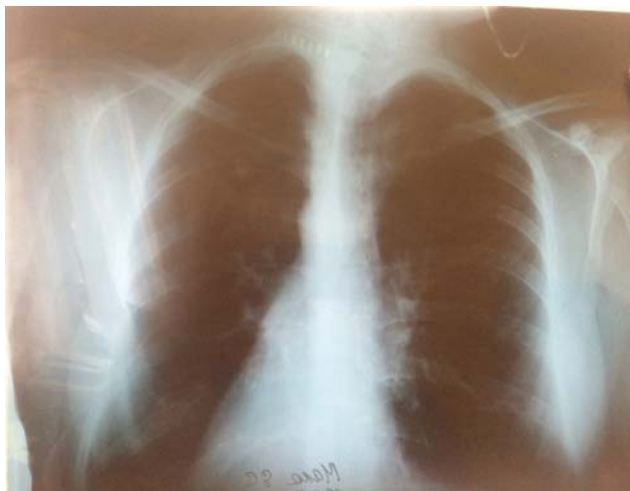


Рис. 1.

Спирограмма – резкое нарушение ВФЛ (вентиляционная функция легких) по смешанному типу с преобладанием острой рестрикции. ОФВ1 (объем форсированного выдоха за первую секунду) – 42 %.

Проведена чрезкожная пункционная нефробиопсия правой почки: на световой микроскопии – в биоптате корковое вещество почки. В материале 12 клубочков, 1- глобально склерозирован, большинство – светооптически без особенностей. 1 клубочек с сегментарными изменениями на канальцевом полюсе (рис. 2).

Эпителий извитых канальцев с белковыми изменениями. В интерстиции очаговая клеточная инфильтрация. Кровеносные сосуды без особенностей. Гистохимическая реакция с конго-красным- отрицательная.

Иммунофлюоресцентная микроскопия: в материале 5 клубочков. IgA (0), IgG(0), IgM(0), κLC(0), λLC(0), C1q(0), C3(0), фибриноген (0). Капли реабсорбции в цитоплазме эпителиоцитов проксимальных канальцев.

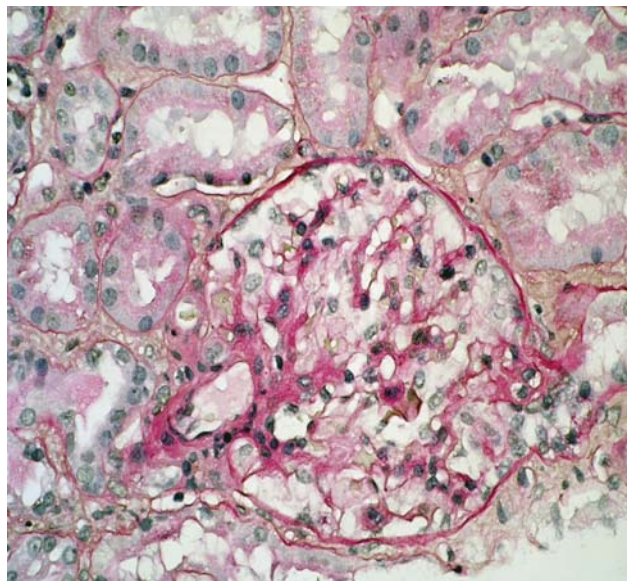


Рис. 2. Сегментарные изменения с адгезией в зоне тубулярного полюса клубочка. В цитоплазме эпителия проксимальных канальцев определяются белковые капли. ШИК-реакция с докраской ядер гематоксилином (PAS). Ув. ×400.

На полутонких срезах 7 клубочков. ГБМ не утолщена, просвет капилляров не сужен. Канальцевый эпителий с белковыми изменениями. Единичные пенистые клетки в интерстиции (рис. 3).

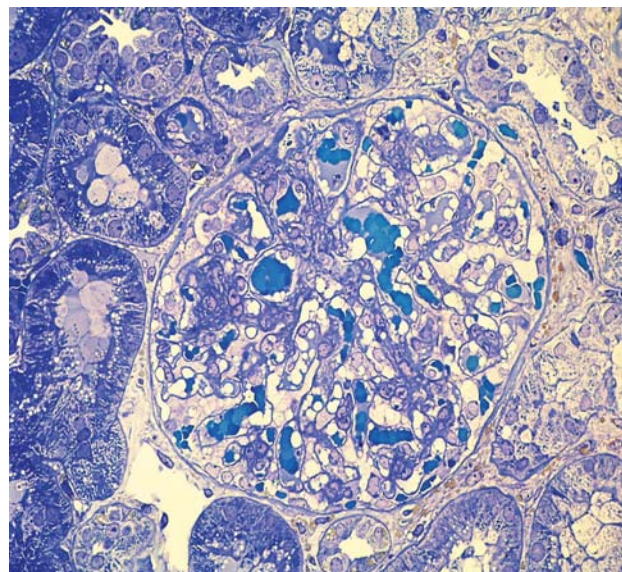


Рис. 3. ГБМ не утолщена, просвет капилляров не сужен. Эпителиоциты проксимальных канальцев с гиалиновыми каплями. В интерстиции единичные пенистые клетки. Полутонкий срез. Окраска толуидиновым синим. Ув. ×400.

На электронной микроскопии: диффузное слияние малых отростков, микровиллезные изменения, вакуоли и липидные капли в цитоплазме подоцитов. Плотная пластинка ГБМ не просматривается. Электронно-плотные депозиты отсутствуют (рис. 4).

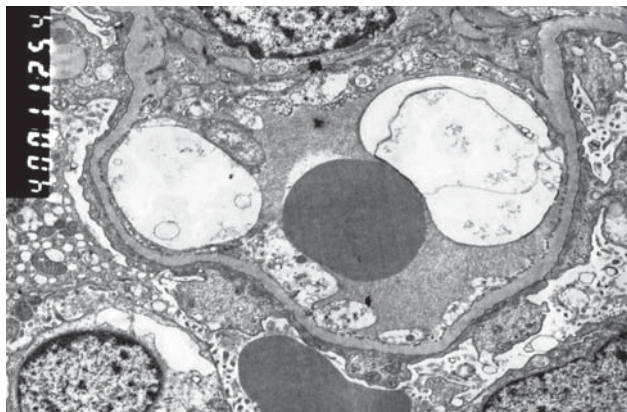


Рис. 4. Электронограмма. Ув. ×4000.

ЗАКЛЮЧЕНИЕ: фокальный сегментарный гломерулосклероз, вариант «tip lesions».

Лечение: метилпреднизолон в дозе 44 мг (1 мг/кг) в течение 12 недель. На 12-й неделе была достигнута полная клинико-лабораторная ремиссия (суточная протеинурия – 0,32 г/сут, общий белок крови – 61,9 г/л, альбумин – 36,2, холестерин – 6,02 ммоль/л) и начато снижение до ½ дозы (22 мг) по интермитирующей схеме, с дальнейшим снижением по 2 мг каждую неделю (11 недель). Общая длительность приема метилпреднизолона составила 6 месяцев. Сохранялась полная клинико-лабораторная ремиссия.

ОБСУЖДЕНИЕ. В статье представлен случай сочетания синдрома Картагенера с фокально-сегментарным гломерулосклерозом (ФСГС), одной из наиболее распространенных форм гломерулонефритов у взрослых [3, 4, 20, 22]. Перед нами стал вопрос о возможной взаимосвязи между этими заболеваниями. Является ли ФСГС вторичным на фоне персистирующей инфекции верхних дыхательных путей и хронической гипоксии. В пользу возможной вторичности ФСГС свидетельствовали данные, которые продемонстрировали очень низкое содержание оксида азота (NO) или его полное отсутствие в выдыхаемом воздухе у пациентов с синдромом Картагенера [8, 14]. У здоровых людей основным источником в образовании эндогенного NO являются верхние дыхательные пути [9]. При этом в полости носа образуется более 90% NO, 50-70% которого аутоингалируется и попадает в легкие [5]. Как было недавно установлено, NO является важным регулятором почечной гемодинамики и гломерулярной фильтрации, ингибирует транспорт натрия и увеличивает его экскрецию [21]. Доказано, что почки очень чувствительны к снижению эндотелиального синтеза NO, низкие дозы которого снижают диурез, натрийурез и почечный кровоток [13, 18]. То есть снижение продукции NO может быть фактором прогрессирования хронической болезни почек и, возможно, развития вторичного гломерулонефрита.

Синдрома Картагенера с фокально-сегментарным гломерулосклерозом, в доступной лите-

ратуре, описан нашими коллегами из Ирана [17]. Также описывали случаи сочетания синдрома Картагенера с мезангиокапиллярным гломерулонефритом [7].

ВЫВОДЫ. Таким образом, анализируя данный клинический случай можно допустить развитие фокально-сегментарного гломерулосклероза на фоне синдрома Картагенера, а причинно-наследственные ассоциации требуют детального исследования.

ЛИТЕРАТУРА.

1. Afzelius B. A. A human syndrome caused by immotile cilia / Afzelius B. A. // Int J Dev Biol. – 2006. – Vol. 193. – P. 317.
2. Afzelius B. A. Immotile-cilia syndrome (primary ciliary dyskinesia) including Kartagener syndrome / Afzelius B. A., Mossberg B., Bergström S. E. // The Metabolic and Molecular Bases of Inherited Disease. – New York 2000. – Vol. 70. – P. 571-573.
3. Changing etiologies of unexplained adult nephrotic syndrome: a comparison of renal biopsy findings from 1976-1979 and 1995-1997 / Haas M., Meehan S. M., Karrison T. G., Spargo B. H. // Am J Kidney Dis. 1997. – Vol. 30(5). – P. 621.
4. Changing incidence of glomerular diseases in adults / Braden G. L., Mulhern J. G., O'Shea M. H., Nash S. V., Ucci A. A., Germain M. J. // Am J Kidney Dis. – 2000. – Vol. 35(5). – P. 878.
5. Corbelli R. Nasal nitric oxide measurements to screen children for primary ciliary dyskinesia / Corbelli R., Bringolf-Isler B., Amacher A. // Chest. – 2004. – Vol. 126. – P. 1054.
6. Diagnosis and management of primary ciliary dyskinesia / Lucas J. S., Burgess A., Mitchison H. M., Moya E., Williamson M., Hogg C. // National PCD Service, UK Arch Dis Child. – 2014. – Vol. 99(9). P. – 850-856.
7. Egbert B. M. Kartagener syndrome: report of a case with mesangiocapillary glomerulonephritis / Egbert B. M., Schwartz E., Kempson R. L. // Arch Pathol Lab Med. – 1977. – Vol. 101(2). – P. 95-99.
8. Grasemann H. Effect of L-arginine infusion on airway NO in cystic fibrosis and primary ciliary dyskinesia syndrome / Grasemann H., G rtig S. S., Wiesemann H. G. // Eur Respir J. – 1999. – Vol. 13. – P. 114.
9. Horváth I. Comparison of exhaled and nasal nitric oxide and exhaled carbon monoxide levels in bronchiectatic patients with and without primary ciliary dyskinesia / Horváth I., Loukides S., Wodehouse T. // Thorax. – 2003. – Vol. 58. P. – 68.
10. Kartagener M. Bronchiektasien bei Situs Viscerum inversus / Kartagener M., Horlacher A. // Schweiz Med Wochenschr. – 1935. – Vol. 65. – P. 782-784.
11. Kartagener M. Zur Pathogenese der Bronchiektasien. Bronchiektasien bei Situs inversus viscerum / Kartagener M. // Beitr Klin Tuberk. – 1933. – Vol. 83, P. 489-501.
12. Kennedy M. P. High-resolution CT of patients with primary ciliary dyskinesia / Kennedy M. P., Noone P. G., Leigh M. W. // AJR AM J Roentgenol. – 2007. – Vol. 188. – P. 1232-1238.

13. *Kitiyakara C.* Twenty-one-year trend in ESRD due to focal segmental glomerulosclerosis in the United States / Kitiyakara C., Eggers P., Kopp J. B. // *Am J Kidney Dis.* – 2004. – Vol. 44(5). – P. 815.
14. *Kone B. C.* Biosynthesis and homeostatic roles of nitric oxide in the normal kidney / Kone B. C., Baylis C. // *Am J Physiol.* – 1997. – Vol. 272. – P. 561.
15. *McKusick V.* Kartagener syndrome and immotile cilia syndrome / McKusick V. // *Mendelian Inheritance in Man*, 8th ed., Johns Hopkins Univ. Press, Baltimore. - 1988. – Vol. 16. – P. 26.
16. *Meeks M.* Primary ciliary dyskinesia (PCD) / M. Meeks, A. Bush // *Pediatr. Pulmonol.* 2000. – Vol. 29. – P. 307-316.
17. *Momeni A.* Kartagener syndrome with focal segmental glomerulosclerosis / Momeni A., Doroushi B., Taheri N. // *Iran J Kidney Dis.* – 2013. – Vol. – 7(6). – P. 499-501.
18. *Prabhakar S. S.* Regulatory and functional interaction of vasoactive factors in the kidney and extracellular pH / Prabhakar S. S. // *Kidney Int.* – 2004. – Vol. – 66. – P. 1742.
19. Primary ciliary dyskinesia: diagnosis and standards of care / Bush A., Cole P., Hariri M., Mackay I., Phillips G., O'Callaghan C., Wilson R., Warner J. O. // *Eur Respir J.* – 1998. – Vol. – 12(4). – P. 982.
20. Primary glomerular diseases in Brazil (1979-1999): is the frequency of focal and segmental glomerulosclerosis increasing? / Bahiense-Oliveira M., Saldanha L. B., Mota E. L., Penna D. O., Barros R. T., Romão-Junior J.E. // *Clin Nephrol.* – 2004. – Vol. – 61(2). – P. 90.
21. *Qiu C.* Endothelin and angiotensin mediate most glomerular responses to nitric oxide inhibition / Qiu C., Baylis C. // *Kidney Int.* – 1999. – Vol. 55. – P. 2390.
22. The racial prevalence of glomerular lesions in nephrotic adults / Korbet S. M., Genchi R. M., Borok R. Z., Schwartz M. M. // *Am J Kidney Dis.* – 1996. – Vol. – 27(5). – P. 647.

Надійшла до редакції 25.11.2015

Прийнята до друку 27.11.2015