

© Ніколаєнко О.М., Непомнящий В.М., 2016

УДК: 616.61-076:004.9

О.М. НИКОЛАЄНКО, В.М. НЕПОМНЯЩИЙ

**АВТОМАТИЗОВАНЕ ОЦІНЮВАННЯ ФІБРОЗУ КОРКОВОГО ІНТЕРСТИЦІЮ
З ВИКОРИСТАННЯМ ЗАБАРВЛЕННЯ СІРІУСОМ ЧЕРВОНИМ – РУТИННИЙ МЕТОД
ДОСЛІДЖЕННЯ НЕФРОБІОПТАТІВ?**

O. NIKOLAIENKO, V. NEPOMNYASHCHY

***AUTOMATED QUANTIFICATION OF RENAL FIBROSIS WITH SIRIUS RED:
IS A ROUTINE METHOD OF THE KIDNEY BIOPSY EVALUATION?***

Державна установа «Інститут нефрології Національної академії медичних наук України»

SI «Institute of Nephrology NAMS of Ukraine», Kyiv, Ukraine

Ключові слова: інтерстиційний фіброз, біопсія нирки, сіріус червоний, комп'ютерний аналіз зображень
Key words: interstitial fibrosis, kidney biopsy, sirius red, computerized image analysis.

Резюме. *Цель работы – определить повторяемость и воспроизводимость автоматизированного количественного оценивания фиброза коркового интерстиция на материале нефробиопсий при окрашивании сириусом красным в сравнении с традиционными способами.*

Материалы и методы. На материале нефробиопсий, полученных от 15 взрослых пациентов с нефропатией минимальных изменений, ФСГС и мембранозной нефропатией, исследовалась повторяемость и воспроизводимость автоматизированной оценки фиброза коркового интерстиция почки с использованием окраски сириусом красным в поляризованном и проходящем свете, а также компьютеризированной количественной оценки с окраской трихромом и визуальной количественной и полуколичественной оценки трихром-РАМС.

Результаты. Количественная оценка интерстициального фиброза на нефробиопсийном материале с окрашиванием сириусом красным в поляризованном и проходящем свете продемонстрировали высокую повторяемость и воспроизводимость (ICC = 0,85-0,99), тогда как традиционные визуальные методы оценки демонстрировали существенно меньшее согласие (ICC = 0,48-0,66).

Заключение. Высокие показатели повторяемости и воспроизводимости автоматизированного количественного оценивания фиброза коркового интерстиция при окрашивании сириусом красным открывает перспективу его клинического применения как рутинного метода гистологического исследования нефробиоптатов.

Summary. The Aim of our study was to determine the intra- and interobserver variation of the automated quantitative evaluation if cortical interstitial fibrosis performed on kidney biopsy samples stained with Sirius red compared to conventional approaches.

Materials and methods. The range of fibrosis was evaluated on 15 renal biopsies obtained from adult patients with minimal change nephropathy, focal segmental glomerulosclerosis and membranous nephropathy. Different methods of fibrosis measurement were used: the automated quantification of Sirius red stained areas with and without polarization, the computerized quantification of the fibrotic interstitium on trichrome-stained samples and the visual assessment of fibrotic tissues using quantitative and semiquantitative approaches on trichrome and PAMS-stained slides. The intra- and interobserver variation of these methods was performed.

Results. The quantitative evaluation of interstitial fibrosis with Sirius red stain under both polarized and unpolarized light demonstrated nearly perfect inter- and intraobserver reproducibility (ICC=0,85-0,99). Whereas, visual methods had relatively high variance between observations (ICC=0,48-0,66).

Conclusions. The automated quantification of cortical interstitial fibrosis as performed on renal biopsy samples stained with Sirius red has been shown to be a highly accurate approach that could be used as a routine method of the kidney biopsy evaluation.

ВСТУП. Інтерстиційний фіброз, що може бути визначений як розширення інтерстицію внаслідок надмірного накопичення збагаченого колагеном матриксу [4], вважається найкращим морфологічним маркером хронічної хвороби нирок та

є не лише наслідком хронічного пошкодження тканини нирки, а і відіграє важливу роль у його прогресуванні [8].

Наразі постає необхідність в точному, відтвореному та простому методі визначення рівня інтерстиційного фіброзу. Проте, досі не було знайдено консенсусу з приводу найкращого забарвлення та техніки отримання результатів, а застосування дослідниками різних методів унеможлиблює порівняння даних [2].

Ніколаєнко Оксана Миколаївна
oksana.nikolaienko@gmail.com

На сьогодні серед найпоширеніших методів визначення інтерстиційного фіброзу є напівкількісне оцінювання зрізів, забарвлених трихромом за Масоном. Однак даний метод має незадовільну відтворюваність [1, 3].

Одним із шляхів подолання зазначених недоліків є кількісне оцінювання інтерстиційного фіброзу за допомогою аніонного барвника - сіріусу червоного, що в природному світлі забарвлює позаклітинний матрикс, а в поляризованому – виявляє колагени I та III типів [6]. На відміну від трихромому, він дає стабільні результати забарвлення, що дозволяє проводити автоматизований аналіз зображень забарвлених зрізів, отримуючи об'єктивні кількісні дані щодо рівня фіброзу в тканині [1, 5].

МЕТОЮ нашої роботи було визначити повторюваність і відтворюваність автоматизованого кількісного оцінювання фіброзу коркового інтерстицію на нефробиопсійному матеріалі при забарвленні сіріусом червоним у порівнянні з оцінюванням традиційними методами.

МАТЕРІАЛИ ТА МЕТОДИ. У дослідження було включено 15 випадків біопсії нирок: нефропатія мінімальних змін – 5, мембранозна нефропатія – 5, фокальний сегментарний гломерулосклероз, варіант «NOS» - 5. Усі пацієнти дорослого віку (19-69 років), мали нефротичний синдром та були госпіталізовані до відділення нефрології і діалізу ДУ «Інститут нефрології НАМН України» у 2015-2016 роках для уточнення діагнозу та визначення подальшої тактики лікування. У 6-ти пацієнтів спостерігалось зниження ШКФ <60 мл/хв, у 8-ми – артеріальна гіпертензія.

Оцінювання інтерстиційного фіброзу проводили на серійних зрізах, забарвлених трихромом за Масоном-Голднером (Merck, Німеччина), імпрегнацією метенаміновим сріблом за Джонсом (Dako, Данія), та сіріусом червоним (Sigma-Aldrich, США). Товщина зрізів становила 3 мкм для трихромому, 2 мкм для імпрегнації сріблом (PAMS) та 4 мкм для сіріусу червоного. Забарвлювання зрізів здійснювали за протоколами виробника. Для забарвлення сіріусом червоним, депарафіновані зрізи занурювали в розчин сіріусу червоного в пікриновій кислоті (пікросіріус) протягом години, після чого промивали в 0,5% розчині оцтової кислоти.

На отриманих гістологічних препаратах досліджували рівень інтерстиційного фіброзу за допомогою наступних підходів:

1. Автоматизоване кількісне оцінювання сіріус-позитивного забарвлення коркового інтерстицію у мінливому світлі.
2. Напівавтоматизоване кількісне оцінювання сіріус-позитивного забарвлення коркового інтерстицію в поляризованому світлі.
3. Комп'ютеризоване кількісне оцінювання інтерстиційного фіброзу на зрізах, забарвлених трихромом за Масоном-Голднером.

4. Візуальне оцінювання інтерстиційного фіброзу та тубулярної атрофії (IFTA) на PAMS- і трихром-забарвлених зрізах за кількісною шкалою.
5. Візуальне оцінювання IFTA за напівкількісною шкалою.

Гістологічні препарати переглядали за допомогою мікроскопу Olympus BX51 (Японія). Для дослідження зразків у поляризованому світлі використовували поляризаційні фільтри. Зрізи фотографували на збільшенні 200. Кожне поле знімали з перекриттям для панорамного склеювання. З метою чіткого розділення ділянок подвійного променезаломлення від ізотропного фону на мікрофотографіях, при поляризаційній мікроскопії встановлювали значення експозиції «-2». Параметри мікроскопу та камери залишали сталими (апертура конденсора 0,5, повністю відкрита діафрагма, інтенсивність освітлення за замовчуванням, фільтри LBD та ND25).

За допомогою програми Adobe Photoshop CS5 (Adobe Systems Incorporated, США), автоматично створювали панорамні зображення, які далі аналізували в програмі Image J 1.49m (National Institutes of Health, США).

Рівень інтерстиційного фіброзу на забарвлених сіріусом червоним зрізах був виміряний за методом, вказаним на веб-сторінці програми, який було модифіковано для тканини нирки. Сам метод полягає в обчисленні відношення пікселів певного відтінку до їх загального числа у виділеній ділянці зображення. В даному випадку інтерстицій забарвлений в інтенсивний червоний колір, що дозволяє провести ефективний аналіз шляхом розділення RGB-зображення на червоний (R), зелений (G) та синій (B) канали. Для цього на зображенні спочатку обводили ділянку тканини нирки, вилучаючи ниркові тільця, сполучнотканинну капсулу та мозкову речовину нирки. Далі за допомогою команди RGB Stack зображення було розділене на канали. Найчіткіше інтерстиційний “скелет” був представлений на вкладці Green, де вилучається зелена складова відтінків і залишається червона та синя. Червоний та зелений за кольоровою моделлю RGB формують жовтий колір, притаманний забарвленим пікриновою кислотою каналцям. Таким чином, на зображенні залишаються тільки сіріус-позитивні структури. Відсоток забарвлених пікселів обраховується за допомогою команди Threshold. Нове вікно дозволяє встановити верхній і нижній поріг градації кольору, після чого за допомогою команди Measure підраховується результат. В методі, вказаному на веб-сторінці програми, пропонується встановити верхнє значення порогу вдвічі нижче від автоматичного, що в нашому випадку призвело до надміру занижених значень, які не відповідали візуальному сприйняттю. Оптимальним, на нашу думку, є встановлення режиму «Auto», який, з одного боку, добре узгоджується із ручним нала-

штування показників, а з іншого – дозволяє застосувати макрос для швидкої обробки великої кількості зображень.

Макрос, створений за допомогою команди Record, також був доповнений текстом “for (i = 0; i < 100; i++)” та “waitForUser(«Select the area and click ‘OK’»)” , що дозволяє обробити зображення в один підхід, даючи досліднику можливість вибрати ділянку інтересу, після чого продовжити операцію.

За подібним принципом було також підраховано відсоток сіріус-позитивного матеріалу у поляризованому світлі. В даному випадку зображення має темний фон, а ділянки подвійного променезаломлення мають забарвлення в діапазоні від червоного до зеленого кольору, тому виділення необхідних пікселів здійснювали за допомогою іншого підходу. У вікні Threshold Color в якості оптимального відтінку нами було обрано діапазон від 140 до 180, що при вимкненому прапорці «Pass» дає можливість вилучити пікселі синього кольору, які складають фон. Значення яскравості для кожного випадку встановлювали по правій межі основи гістограми, що дозволило відділити ділянки подвійного променезаломлення від решти зображення. Насиченість кольору залишали без змін. Важливою умовою для наступних етапів обробки зображення є позначення вибраних пікселів білим кольором, що дозволяє збільшити контрастність. Далі обводили ділянку інтересу, зображення переводили у 8-бітний режим, та за допомогою команди Threshold знаходили відношення забарвлених пікселів до усєї площі тканини. При цьому необхідно активувати прапорець «Dark Background» та встановити режим визначення порогових значень «Otsu». Даний процес також можливо пришвидшити, створивши макрос для останнього етапу.

Кількісне оцінювання інтерстиційного фіброзу на зрізах, забарвлених трихромом за Масоном-Голднером проводили наступним чином. Командою Color Threshold регулювали відтінок, його насиченість та яскравість, оскільки автоматичний режим не завжди відповідав візуальному враженню. Далі зображення переводили у 8-бітний режим та, як і в попередньому випадку, підраховували відношення забарвлених пікселів, які з метою контрастування отриманих зображень були переведені у чорний колір. Оскільки для вибору відтінку необхідне ручне регулювання показників, автоматизувати процес не вдалось.

Для візуального оцінювання відсотку фіброзу коркового інтерстицію в якості основного забарвлення брали трихром, додаткового – PAMS. Враховувались ділянки надмірного накопичення позаклітинного матриксу, в тому числі і ті, що супроводжуються інфільтратом мононуклеарними клітинами. При цьому обов'язковою умовою була наявність в цих ділянках тубулярної атрофії, що визначали на зрізах, забарвлених за допомогою PAMS. Таким чином, ділянки набряку та інфіль-

трації, якщо вони знаходились поза межами фіброзу, не враховувались. Кількісні значення візуально оціненого IFTA, отриманих таким чином, записували з точністю до 5%, а також переводили в напівкількісну шкалу: < 10% позначали як 0, > 10 < 25% – 1, > 25 < 50% – 2 та > 50% – 3.

Кожен метод був досліджений на повторюваність та відтворюваність результатів. Для оцінювання повторюваності, одним дослідником в різні дні були проаналізовані одні й ті ж зразки. Відтворюваність оцінювалась за результатами, отриманими від трьох дослідників.

Статистичну обробку даних проводили в програмі SPSS 23.0 (SPSS Inc., США). Повторюваність та відтворюваність результатів була оцінена за допомогою внутрішньокласового коефіцієнту кореляції (ICC), де значення < 0,40 вважали поганою узгодженістю між результатами, 0,40-0,59 – середньою, 0,60-0,79 – значною, та ≥0,8 – відмінною. Кореляцію між методами встановлювали за допомогою коефіцієнтів кореляції Спірмена та Пірсона.

РЕЗУЛЬТАТИ ТА ЇХ ОБГОВОРЕННЯ.

Для кожного способу оцінювання інтерстиційного фіброзу характерними виявились різні діапазони значень. Так, автоматизований кількісний спосіб оцінки із забарвленням сіріусом червоним та перегляді у мінливому світлі показав діапазон 11,4-32,6% (медіана – 21,0%), напівавтоматизований кількісний сіріус червоний в поляризованому світлі – 1,5-10,8% (5,3%), напівавтоматизований кількісний трихром – 4,7-29,4% (9,1%), візуальне оцінювання IFTA – 0-65% (30%).

Низькі значення фіброзу коркового інтерстицію при оцінюванні за допомогою сіріусу червоного в поляризованому світлі пов'язані з його здатністю вибірково виявляти колаген I та III типів, в той час як в природному світлі забарвлюється позаклітинний матрикс в цілому, в тому числі і базальні мембрани [6]. Візуальне оцінювання при дослідженні трихром-забарвлених зрізів має суттєво ширший діапазон значень, оскільки до уваги береться не власне інтерстиційний фіброз, а уражені ним ділянки тубулоінтерстиційного компартменту нирки. Отримані значення узгоджуються з представленими в літературі [5].

Повторюваність і відтворюваність результатів. Обидва підходи оцінювання фіброзу коркового інтерстицію із забарвленням сіріусом червоним показали відмінну повторюваність, тоді як напівавтоматизоване оцінювання на забарвлених трихромом зрізах та візуальне оцінювання за напівкількісною та відсотковою шкалою – значну (табл. 1).

Таблиця 1

Прецизійність оцінювання інтерстиційного фіброзу різними способами

Метод забарвлення та спосіб оцінювання	ICC	
	повторюваність	відтворюваність
Пікросіріус у мінливому світлі, кількісний автоматизований	0,99	0,95
Пікросіріус у поляризованому світлі, кількісний напівавтоматизований	0,91	0,85
Трихром, кількісний комп'ютерний	0,66	-
Трихром+PAMS, візуальне кількісне оцінювання IFTA	0,64	0,48
Трихром+PAMS, візуальне напівкількісне оцінювання IFTA	0,65	0,59

Примітки: ICC - внутрішньокласовий коефіцієнт кореляції, IFTA – інтерстиційний фіброз і тубулярна атрофія

Тим не менш, отримані результати напівавтоматизованого оцінювання при забарвленні трихромом можна вважати незадовільними з огляду на те, що його повторюваність не перевищує такої при візуальному оцінюванні, яке потребує менших витрат часу. Недостатня повторюваність методу може бути наслідком технічних труднощів у виборі відповідного відтінку для підрахунку, що пов'язано із варіабельністю забарвлення даним методом. Нами не було знайдено даних про повторюваність та відтворюваність кількісного оцінювання інтерстиційного фіброзу на забарвлених трихромом зрізах із використанням комп'ютерних методів, хоча цей підхід є також уживаним [7].

Як видно з таблиці, внутрішньокласовий коефіцієнт кореляції, що був розрахований за результатами аналізу тих самих зрізів трьома дослідниками, показав відмінну узгодженість при кількісному

оцінюванні фіброзу коркового інтерстицію сіріусом червоним і середню при оцінюванні IFTA за відсотковою та напівкількісною шкалою. Для останніх методів в літературі існують дані про відтворюваність від середньої до відмінної [1, 5]. Окрім того, широко вживана напівкількісна шкала IFTA [2] показала вищі значення відтворюваності, нівелюючи відмінності в межах кожного зі ступенів фіброзу.

Кореляція між методами оцінювання. При аналізі зв'язку між результатами, отриманими різними методами оцінювання фіброзу коркового інтерстицію, спостерігалась середня незначима позитивна кореляція сіріусу червоного в мінливому світлі із сіріусом червоним у поляризованому, та висока значима з візуальним оцінюванням IFTA. Кореляційний зв'язок між сіріусом червоним в поляризованому світлі та візуальним оцінюванням IFTA відсутній. Результати представлені на рисунку 1.

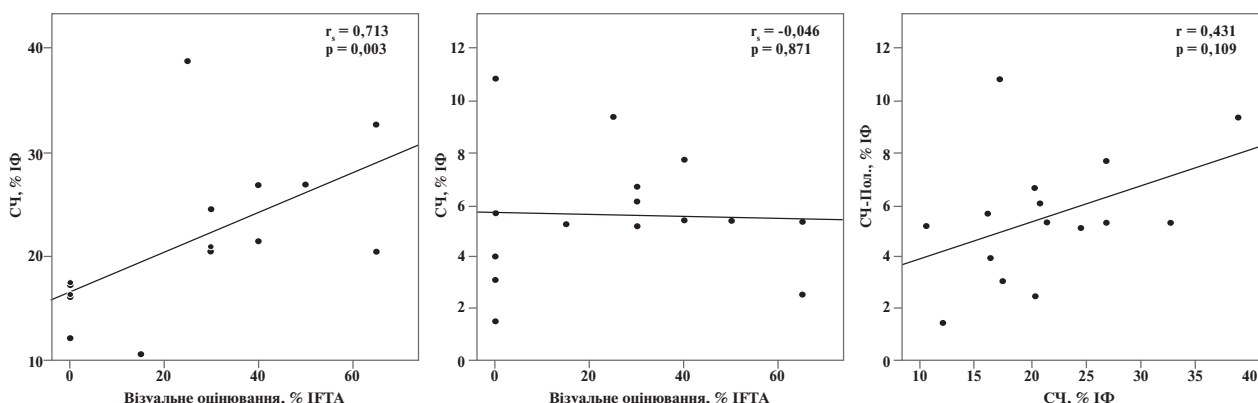


Рис. 1. Кореляції між значеннями оцінок інтерстиційного фіброзу при застосуванні сіріусу червоного в мінливому світлі (СЧ), сіріусу червоного в поляризованому світлі (СЧ-Пол) та візуальним оцінюванням IFTA за відсотковою шкалою.

Поясненням невисокої кореляції сіріусу червоного в поляризованому і мінливому світлі може бути специфічність сіріусу червоного в поляризованому світлі до колагену, зокрема I та III типів, на відміну від сіріусу в природному світлі та забарвлення трихромом, які показують увесь позаклітинний матрикс.

ВИСНОВОК. Високі показники повторюваності і відтворюваності автоматизованого кількісного оцінювання фіброзу коркового інтерстицію при забарвленні сіріусом червоним відкриває перспективу його клінічного впровадження як об'єктивного способу оцінювання фіброзу при рутинному морфологічному дослідженні біоптатів нирки. Традиційні методи оцінювання інтерстиційного фіброзу за цим показником суттєво поступаються. Водночас, відтворюваність методу не дає інформації про його клінічне значення і тому, на разі необхідні подальші дослідження для з'ясування клінічної ефективності застосованого способу автоматизованого оцінювання інтерстиційного фіброзу.

ЛІТЕРАТУРА:

1. Automated quantification of renal fibrosis with Sirius Red and polarization contrast microscopy [Text] / J. M. Street [et al.]. // *Physiological reports*. – 2014. – Vol. 2, № 7. – P. 111-119.
2. Banff fibrosis study: multicenter visual assessment and computerized analysis of interstitial fibrosis in kidney biopsies / A. Farris [et al.]. // *American Journal of Transplantation*. – 2014. – Vol. 14, № 4. – P. 897-907.
3. *Farris A.* Renal Interstitial fibrosis: mechanisms and evaluation in: current opinion in nephrology and hypertension [Text] / A. Farris, R. Colvin // *Current opinion in nephrology and hypertension*. – 2012. – Vol. 21, № 3. – P. 289-299.
4. *Heptinstall's Pathology of the Kidney* / J. C. Jennette [et al.] – Lippincott Williams & Wilkins, 2014. – 1592 p.
5. Morphometric and visual evaluation of fibrosis in renal biopsies [Text] / A. Farris [et al.]. // *Journal of the American Society of Nephrology*. – 2011. – Vol. 22, № 1. – P. 176-186.
6. Picrosirius staining plus polarization microscopy, a specific method for collagen detection in tissue sections [Text] / L. Junqueira [et al.]. // *Histochem. J.* – 1979. – Vol. 11. – P. 447-455.
7. Prognostic significance of glomerular and tubulointerstitial morphometry in idiopathic membranous nephropathy [Text] / I. Horvatic [et al.]. // *Pathology-Research and Practice*. – 2012. – Vol. 208, № 11. – P. 662-667.
8. *Theilig F.* Spread of glomerular to tubulointerstitial disease with a focus on proteinuria [Text] / F. Theilig // *Annals of Anatomy-Anatomischer Anzeiger*. – 2010. – Vol. 192, № 3. – P. 125-132.

Надійшла до редакції 24.11.2016

Прийнята до друку 15.12.2016